129

FACULTÉ DE MÉDECINE DE PARIS

Année 1905 N°

THÈSE

POUR LE

DOCTORAT EN MÉDECINE

Présentée et soutenue le jeudi 12 janvier 1905, à 1 heure.

Par M. Francis RATHERY

Né à Paris, le 17 juin 1877.
Interne médaille d'or des Hôpitaux de Paris.

LE TUBE CONTOURNÉ DU REIN

ÉTUDE

histologique anatomo-pathologique expérimentale

Président : M. DEBOVE, *Professeur.*
Juges : MM. CHANTEMESSE, BRISSAUD, *Professeurs.*
BEZANÇON, *Agrégé.*

PARIS
G. STEINHEIL, ÉDITEUR
2, RUE CASIMIR-DELAVIGNE, 2

1905

FACULTÉ DE MÉDECINE DE PARIS

Doyen	M.	DEBOVE.
Professeurs	MM.	
Anatomie		POIRIER.
Physiologie		CH. RICHET.
Physique médicale		GARIEL.
Chimie organique et chimie minérale		GAUTIER.
Histoire naturelle médicale		R. BLANCHARD.
Pathologie et thérapeutique générales		BOUCHARD.
Pathologie médicale		HUTINEL. BRISSAUD.
Pathologie chirurgicale		LANNELONGUE.
Anatomie pathologique		CORNIL.
Histologie		MATHIAS DUVAL.
Opérations et appareils		RECLUS
Pharmacologie et matière médicale		POUCHET.
Thérapeutique		GILBERT.
Hygiène		CHANTEMESSE.
Médecine légale		BROUARDEL.
Histoire de la médecine et de la chirurgie		DEJERINE.
Pathologie expérimentale et comparée		ROGER.
Clinique médicale		LANDOUZY. HAYEM. DIEULAFOY. DEBOVE.
Clinique des maladies des enfants		GRANCHER.
Clinique des maladies syphilitiques		GAUCHER.
Clinique de pathologie mentale et des maladies de l'encéphale		JOFFROY.
Clinique des maladies nerveuses		RAYMOND.
Clinique chirurgicale		LE DENTU. N. TERRIER. BERGER.
Clinique ophtalmologique		DE LAPERSONNE.
Clinique des voies urinaires		GUYON.
Clinique d'accouchements		PINARD. BUDIN.
Clinique gynécologique		POZZI.
Clinique chirurgicale infantile		KIRMISSON.

Agrégés en exercice :

MM.	MM.	MM.	MM.
AUVRAY.	DUPRE.	LEGUEU.	RICHAUD.
BALTHAZARD.	DUVAL.	LEPAGE.	RIEFFEL, *chef des trav. anat.*
BRANCA.	FAURE.	MACAIGNE.	TEISSIER.
BRINDEAU.	GOSSET.	MAILLARD.	THIROLOIX.
BEZANÇON.	GOUGET.	MARION.	VAQUEZ.
BROCA (ANDRÉ).	GUIART.	MAUCLAIRE.	WALLICH.
CARNOT.	JEANSELME.	MERY.	
CLAUDE.	LABBE.	MORESTIN.	
CUNEO.	LANGLOIS.	POTOCKI.	
DEMELIN.	LAUNOIS.	PROUST.	
DESGREZ.	LEGRY.	RENON.	

Secrétaire de la Faculté : M. GRISEZ.

Par délibération en date du 9 décembre 1798, l'École a arrêté que les opinions émises dans les dissertations qui lui seront présentées doivent être considérées comme propres à leurs auteurs et qu'elle n'entend leur donner aucune approbation ni improbation.

DU MÊME AUTEUR

Le Nanisme mitral (en collab. avec le professeur GILBERT). *Presse médicale*, mai 1900.

Kyste hydatique double du foie. Mort subite par rupture dans le canal hépatique (en collab. avec F.-X. GOURAUD). *Société anatomique*, août 1901.

Hémorragie intestinale mortelle dans un cas de pneumonie. *Bull. et Mém. Soc. méd. hôp. Paris*, 19 juillet 1901.

Un cas d'aphasie motrice due à un ramollissement exactement localisé au pied de la troisième circonvolution frontale gauche (en collab. avec M. le docteur A. CHAUFFARD). *Bull. et mém. Soc. méd. hôp. Paris*, 6 déc. 1901.

Rétrécissement tricuspidien. *Société anatomique*, déc. 1901.

Ligature unilatérale de l'artère rénale, de l'uretère ou du pédicule. Accidents consécutifs (en collab. avec le docteur J. CASTAIGNE). *Comptes rendus Soc. biologie*, 21 déc. 1901.

Néphrectomie, ligature unilatérale de l'artère rénale, de l'urétère ou du pédicule, lésions du rein opposé (en collab. avec le docteur J. CASTAIGNE). *Comptes rendus Soc. biologie*, 21 déc. 1901.

Examen de l'exsudat et de la perméabilité pleurale au cours des pleurésies rhumatismales (en collab. avec le docteur J. CASTAIGNE). *Comptes rendus Soc. biologie*, 11 janv. 1902.

Splénomégalie du type myéloïde sans myélocythémie. *Comptes rendus Soc biologie*, 1er fév. 1902.

Un cas de pneumo-typhus. *Société anatomique*, avril 1902.

Lésions des reins produites par injection d'émulsion rénale ou de sérum néphrotoxique (en collab. avec le docteur J. CASTAIGNE). *Comptes rendus Soc. biologie*, 17 mai 1902.

Lésions expérimentales de l'épithélium des tubes contournés (en collab. avec le docteur J. CASTAIGNE). *Comptes rendus Société biologie*, 17 mai 1902.

Toxicité de la substance rénale et néphrotoxine (en collab. avec le docteur J. CASTAIGNE). *Presse médicale*, n° 65, 13 août 1902.

Néphrites primitivement unilatérales et lésions consécutives de l'autre rein (en collab. avec le docteur J. CASTAIGNE). *Semaine médicale*, 20 août 1902.

Lésions expérimentales du rein (en collab. avec le docteur J. Castaigne). *Arch. de méd. exp. et d'anat. path.*, sept. 1902.

Néphrites chroniques bilatérales consécutives à des lésions traumatiques d'un seul rein (en collab. avec le docteur J. Castaigne). *Bull. et Mém. Soc. méd. hôp. de Paris*, 26 déc. 1902.

La bordure en brosse des tubuli contorti dans les néphrites expérimentales (en collab. avec le docteur J. Castaigne). *Comptes rendus Soc. biologie*, 27 déc. 1902.

La bordure en brosse des tubuli contorti dans les reins humains (en collab. avec le docteur J. Castaigne). *Comptes rendus Soc. biologie*, 27 déc. 1901.

Tuberculose de l'endocarde et de la rate sans tuberculose pulmonaire (en collab. avec le docteur J. Ferrand). *Bull. et Mém. Soc. méd. hôp. Paris*, 13 février 1903.

Étude expérimentale de l'action des solutions de chlorure de sodium sur l'épithélium rénal (en collab. avec le docteur J. Castaigne). *Semaine médicale*, 23 sept. 1903.

Action exercée in vitro par les solutions de chlorure de sodium sur l'épithélium rénal (en collab. avec le docteur J. Castaigne). *Arch. de méd. exp. et anat. path.*, sept. 1903.

Action nocive exercée in vitro sur l'épithélium rénal par les sérums normaux et pathologiques (en collab. avec le docteur J. Castaigne). *Arch. de méd. exp. et anat. path.*, sept. 1903.

Nanisme mitral (en collab. avec le professeur Gilbert). *Arch. génér. de méd.*, 1903.

Un cas d'ictus cérébelleux consécutif à une tumeur du vermis (en collab. avec le professeur Brissaud). *Revue de neurologie*, 30 juin 1904.

Anesthésie locale dans la ponction lombaire (en collab. avec le professeur Brissaud et H. Grenet). *Revue de neurologie*, 30 juillet 1904.

Polynévrite lépreuse unilatérale (en collab. avec le professeur Brissaud). *Soc. de neurologie*, déc. 1904.

Arthropathie trophique de la hanche (en collab. avec le professeur Brissaud). *Soc. de neurologie*, 1904.

Du rôle de l'hérédité en pathologie rénale (en collab. avec le docteur J. Castaigne). *Semaine médicale*, 9 nov. 1904.

Leucémies (en collab. avec le docteur J. Castaigne). *Manuel des maladies de l'appareil circulatoire et du sang* de Debove et Achard. 1904.

Lymphomes et pseudo-lymphomes (en collab. avec le docteur J. Castaigne). *Manuel des maladies de l'appareil circulatoire et du sang*, de Debove et Achard. 1904.

A LA MÉMOIRE DE MON PÈRE

LE DOCTEUR ROGER RATHERY

MÉDECIN DE L'HÔPITAL TENON

Bien que mort tout jeune, alors que je n'étais moi-même qu'un enfant, il fut toujours présent à ma mémoire, et son souvenir, resté si vivace parmi ses camarades d'internat et ses collègues des hôpitaux, m'a toujours été d'un précieux appui.

A LA MÉMOIRE DE MON GRAND-PÈRE

LE DOCTEUR FRANCIS DEQUEVAUVILLER

ANCIEN INTERNE DES HÔPITAUX DE PARIS

Qui remplaça pour moi dans ma jeunesse le père disparu, et dont je n'oublierai jamais la si profonde bonté et la si vaste intelligence.

Ils m'ont légué tous deux l'amour du travail. Ils resteront pour moi les modèles de ce que doit être un médecin dans l'exercice de sa profession, et je n'aspirerai toujours qu'à leur ressembler.

A MA MÈRE

Qui eut la lourde tâche d'assurer mon éducation, en qui j'ai toujours trouvé l'appui le plus éclairé et le plus dévoué. Je n'oublierai jamais que c'est à elle que je dois d'être ce que je suis aujourd'hui et ce que j'espère être plus tard.

A MON PRÉSIDENT DE THÈSE

Monsieur le Professeur DEBOVE

MEMBRE DE L'ACADÉMIE DE MÉDECINE

DOYEN DE LA FACULTÉ

Il s'est montré pour moi, depuis longtemps déjà, le maître le plus sûr et le plus indulgent. Après avoir été son externe, j'eus l'honneur d'être son interne ; il ne me ménagea jamais ni ses conseils ni son appui ; il fut pour moi le guide le plus éclairé. C'est dans son laboratoire que j'ai fait la plus grande partie de ce travail ; c'est à ses critiques si précieuses que j'ai toujours soumis le résultat de mes expériences. Il veut bien me témoigner encore une marque de son intérêt en me faisant le très grand honneur de présider ma thèse ; je l'en remercie profondément.

A MES MAITRES DANS LES HÔPITAUX

M. le Professeur BERGER (Externat 1897-1898) ;

M. le Professeur GILBERT (Internat octobre 1899, mai 1900) ;

M. le Docteur André PETIT (Internat 1900-1901) ;

M. le Professeur Agrégé A. CHAUFFARD (Internat 1901-1902) ;

M. le Professeur DEBOVE (Externat 1898-1899, Internat 1902-1903) ;

M. le Professeur CHANTEMESSE (Internat 1903-1904) ;

M. le Professeur BRISSAUD (Internat, médaille d'or, 1904-1905).

En témoignage de ma très vive reconnaissance pour leur savant enseignement, le précieux et constant intérêt qu'ils m'ont toujours témoigné et dont je m'efforcerai de me rendre digne.

A MES AUTRES MAITRES DANS LES HOPITAUX

MM. LES DOCTEURS ROUTIER, TRIBOULET, ENRIQUEZ

A MES MAITRES DANS LES LABORATOIRES

MM. ROUX, METCHNIKOFF, BINOT, BORREL

A LA MÉMOIRE DU PROFESSEUR NOCARD ET DU DOCTEUR GOMBAULT

En témoignage de ma vive gratitude.

A Monsieur le Docteur A. JOSIAS

MEMBRE DE L'ACADÉMIE DE MÉDECINE
MÉDECIN DE L'HOPITAL BRETONNEAU

Qui fut pour moi le maître le plus dévoué et le plus affectueux. C'est dans son service de la Pitié, puis de l'hôpital Trousseau, que j'ai commencé ma médecine. C'est lui qui m'enseigna les premières notions de la clinique et me la fit aimer. Je garderai toujours de cette première année d'étude, qui fut pour moi si pleine d'attraits et de profits, un souvenir impérissable. Depuis ce temps, M. le docteur A. Josias m'a constamment soutenu de ses conseils, ne ménageant pour moi ni son temps ni sa peine. Je suis heureux de lui redire encore ici toute ma profonde reconnaissance et ma respectueuse affection.

A Monsieur le Docteur J. CASTAIGNE

CHEF DE LABORATOIRE DE LA FACULTÉ DE MÉDECINE

Le maître d'hier, le collaborateur d'aujourd'hui, l'ami de toujours. C'est grâce à son affection dont je suis fier, à sa si savante collaboration, que j'ai pu mener à bien ce travail qu'il m'inspira ; il ne ménagea jamais pour moi ni ses conseils ni ses fatigues ; il fut le guide de tous les instants, le plus sûr et le plus dévoué. En lui dédiant ce travail, je ne fais que lui payer une bien petite part de la dette de reconnaissance que je contracte chaque jour davantage envers lui.

INTRODUCTION

Dans le cours de ces dernières années, la séméiologie des affections rénales s'est enrichie de procédés nombreux, qui ont permis de mettre en relief d'une façon plus précise les lésions et les troubles du fonctionnement des reins ; nous citerons l'épreuve du bleu de méthylène, l'épreuve de la phloridzine, la cryoscopie, la chlorurie alimentaire, etc. Mais, alors que, sur cet organe, nos notions de clinique devenaient de plus en plus précises, l'anatomie pathologique, en revanche, restait stationnaire. Si bien qu'à l'heure actuelle, nos connaissances sur l'histo-pathologie du rein sont à peu près celles que développaient Cornil et Brault, il y a vingt ans, dans leurs : *Études sur la pathologie du rein.*

Claude, cependant, dans son important mémoire devenu classique, a étudié la réaction du parenchyme rénal vis-à-vis des toxines, mais son travail est intéressant surtout en ce qu'il nous montre que les doses massives du poison causent, avant tout, des altérations cellulaires, tandis que les doses faibles produisent ultérieurement des lésions interstitielles. Ce qu'on peut dire, d'ailleurs, d'une façon générale, c'est que, dans tous les travaux qui ont été faits dans ces dernières années, on a sacrifié l'étude des tubes contournés à celle des glomérules.

Alors que, depuis Klebs, on a noté tous les détails des glomérulites (Cornil et Brault, Lécorché et Talamon, etc.), on n'a pas, au contraire, cherché, même dans les études expérimen-

tales, à préciser les altérations du tube contourné, dont l'importance dans la sécrétion rénale est cependant capitale. Et, pour ne citer qu'une lacune, nous ferons remarquer combien il est étrange qu'aucun auteur, dans une étude d'ensemble sur les lésions expérimentales du rein, ne se soit occupé de l'état de la bordure en brosse, dont pourtant, à l'heure actuelle, tous les histologistes admettent l'existence.

Cela tient à ce que l'étude des tubes contournés est entourée de difficultés techniques considérables, et que, d'ailleurs, les méthodes de fixation et d'inclusion qui conviennent parfaitement, et qui sont même indispensables pour l'étude des glomérules (telles que fixation au Flemming, inclusion au collodion, etc.), sont déplorables lorsqu'il s'agit de découvrir les lésions fines du tube contourné.

Il était donc nécessaire d'étudier isolément les tubuli contorti, en se servant de la technique qui facilite le mieux leur conservation et leur coloration, sans se préoccuper de l'intégrité des autres éléments constitutifs du rein. *C'est pour cela que nous consacrons une étude isolée aux épithéliums des tubes contournés.*

Notre travail comprendra sept parties :

Dans la *première partie* nous ferons une critique détaillée des différents procédés de technique en usage pour l'étude du tube contourné du rein. Nous en démontrerons l'insuffisance et exposerons tout au long notre technique personnelle.

La *deuxième partie* concernera l'étude du tube contourné chez l'animal.

Nous exposerons dans la *troisième partie* la description du tube contourné chez l'homme.

La *quatrième partie* aura trait aux lésions expérimentales des tubes contournés. Nous étudierons successivement :

1° Les méthodes d'étude *in vivo et in vitro* ;

2° L'action du chlorure de sodium ;

3° L'action de diverses substances toxiques.

La *cinquième partie* concernera exclusivement l'anatomie pathologique du tube contourné chez l'homme.

La *sixième partie* sera consacrée à l'étude des *néphrotoxines*.

La *septième partie* sera réservée aux lésions expérimentales héréditairement transmises.

CHAPITRE PREMIER

TECHNIQUE HISTOLOGIQUE

« La vulnérabilité des épithéliums rénaux, dit Renaut, est telle que l'anatomie pathologique humaine fine du rein en est rendue très difficile, presque illusoire ; c'est une des cellules les plus facilement altérables de l'économie. » Nous avons expérimenté successivement, sur des reins normaux de lapins et de cobayes, les diverses méthodes classiques de fixation et particulièrement celles que l'on a indiquées comme donnant spécialement de bons résultats pour l'épithélium si fragile des tubes contournés. Malgré de longues recherches, nous verrons que, d'accord en cela avec Sauer (1)[1], Renaut (2) et ses élèves Regaud et Barjon, nous dûmes n'accepter comme donnant des résultats toujours semblables et satisfaisants qu'un seul procédé, que nous modifiâmes, du reste, au cours de nos expérimentations.

1. — Des différents procédés de technique en usage pour l'étude du tube contourné du rein donnant des résultats défectueux.

Ces divers procédés furent regardés longtemps comme excellents et les images qu'ils donnèrent, considérées comme étant la

(1) Ces numéros renvoient à l'Index bibliographique placé à la fin de l'ouvrage.

fidèle reproduction de l'aspect normal; d'où les conclusions erronées admises par certains auteurs, comme O. van der Stricht (3), Nicolas (4), Disse (5) et van Gehuchten (6), édifiant de véritables théories de la sécrétion rénale.

Préparations chromiques. — Le *liquide de Muller* fut essayé comme fixateur selon la méthode classique (un à deux jours dans le Muller pour de tout petits morceaux, et même bien plus longtemps, puis passage dans les alcools successifs). Les résultats furent déplorables. L'épithélium est desquamé par places, abrasé partout ailleurs, les noyaux sont très faiblement colorés, les granulations protoplasmiques se colorent mal : *il n'y a pas trace de bordure en brosse.*

Le *bichromate d'ammoniaque* donne des résultats un peu meilleurs, mais toujours très médiocres.

L'*acide chromique,* soit seul à 1 p. 100, soit en combinaison avec l'*acide formique* (Rabl), avec le *chlorure de platine* (Merkel) sont à rejeter pour les mêmes raisons, les épithéliums se détachent très souvent de leur membrane propre, et il se produit, dans l'intérieur du protoplasma des coagulations souvent considérables.

Un des moins mauvais fixateurs à base d'acide chromique est le *liquide de Perenyi* (acide chromo-nitrique), mais il est cependant encore à écarter. Nous mettrons à part le liquide de Tellyesniezky (bichromate de potasse et acide acétique) qui nous a donné des résultats relativement bons, bien que n'égalant pas ceux fournis par le liquide de van Gehuchten. La lumière des tubes est libre le plus souvent de tout débris cellulaire, et la bordure en brosse est assez bien conservée.

L'alcool. — L'alcool, soit que l'on fixe directement le rein dans l'*alcool absolu*, soit que l'on fasse des passages successifs dans des alcools de *titrage progressivement* élevé, nous a donné des résultats médiocres. Les cellules épithéliales des tubuli contorti remplissent complètement la lumière du tube et se confondent

entre elles, de telle sorte que le tube semble rempli par une masse de protoplasma granuleux non différencié en cellules et parsemé de noyaux assez bien colorés. On ne retrouve pas de bordure en brosse (Voir fig. 1).

L'*alcool nitrique* a été essayé comme fixateur, à divers titres de concentration. Les cellules des tubes contournés sont un peu

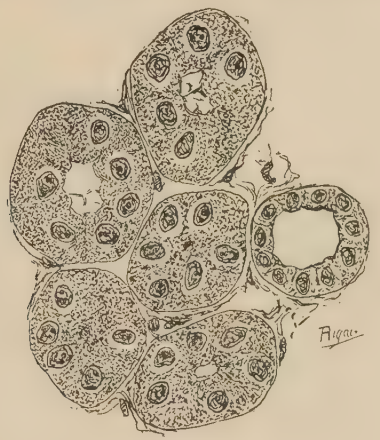

Fig. 1. — Fixation défectueuse par l'alcool absolu.

mieux fixées, mais elles sont toujours altérées dans le même sens.

Le formol. — Le formol employé a 10 p. 100, à 5 p. 100 et à 1 p. 100 (de la solution du commerce) donne de mauvaises fixations. On ne constate pas de bordure en brosse ; la plupart des cellules sont desquamées et très abrasées, ne formant plus qu'un magma qui renferme le noyau (Voir fig. 2).

L'acide picrique. — L'acide picrique fut employé sous diverses formes : acide picro-sulfurique (*liquide de Kleinenberg*), acide picro-nitrique (*liquide de Mayer*) et surtout *liquide de Bouin* (formol, acide acétique, acide picrique, sublimé) qui est un bon fixateur pour différents tissus ; les résultats obtenus furent assez semblables à ceux donnés par le formol.

Le sublimé. — Le sublimé est avec raison considéré généralement comme un excellent fixateur des divers tissus.

Le *sublimé acétique* donne des cellules desquamées ou abrasées sans bordure ou brosse (Figures analogues à la figure 2).

Le *liquide de Zenker* fut expérimenté un très grand nombre de fois par nous, parce que nous en attendions de très bons résultats. Nous employâmes d'abord la méthode classique donnée par Henneguy. Puis nous avons essayé le mélange usité dans le laboratoire de M. Retterer, dont nous avons suivi absolument la

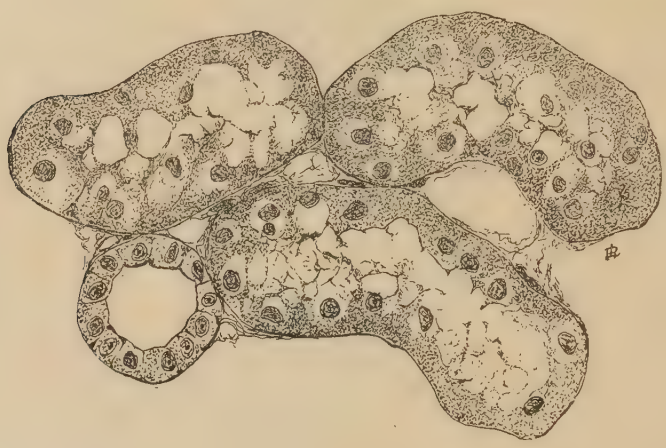

FIG. 2. — Fixation défectueuse par le formol.

technique, qui nous avait été très obligeamment exposée par M. Branca : « Saturer à chaud 100 centimètres cubes de liquide de Muller avec du sublimé, refroidir, décanter et ajouter 5 ou 3 ou 2 p. 100 d'acide acétique. On met les pièces dans ce mélange à l'étuve à 30° pendant 7 à 8 heures, ou bien seulement 4 heures dans le mélange complet et 18 à 20 heures dans le liquide de Zenker non acidifié ». Nous avons utilisé cette méthode avec toutes ses variantes. Les résultats furent médiocres dans leur ensemble. Tous les points de la coupe ne sont pas également mal fixés, mais nous n'avons, dans aucun cas, pu obtenir des préparations qui dans leur totalité présentassent des épithéliums que l'on

puisse considérer comme normaux. Dans la plupart des cas, on trouve des cellules desquamées, n'étant plus représentées que par leur noyau et la partie sous-nucléaire du protoplasma.

Dans certains tubes même, le noyau a disparu, et la cellule n'existe plus que sous la forme d'une mince bordure granuleuse. Lorsque le noyau est conservé, ce qui est fréquent, il semble contenu dans un espace vésiculeux clair, les granulations protoplasmiques ayant disparu autour de lui. Dans beaucoup de cellules enfin, on constate l'état spécial décrit sous le nom d'altération vésiculaire, ou d'altération vacuolaire ; nous reviendrons plus loin sur ce fait. La lumière des tubes est envahie, dans le plus grand nombre de cas, par des débris cellulaires et quelquefois par des boules sarcodiques ; on ne trouve pas de bordure en brosse. Seuls, les épithéliums des tubes droits sont bien fixés.

L'acide osmique. — L'acide osmique a été employé seul à 1 p. 100 en laissant les pièces un temps variable (20 minutes, 3 heures, 16 heures) ou associé : mélange à parties égales de liquide de Muller et d'acide osmique à 1 p. 100. Le *liquide de Flemming* fut maintes fois expérimenté, soit sous forme de réactif fort, soit sous forme de réactif faible, en faisant varier la durée de séjour des pièces et en prenant toujours des morceaux de minime épaisseur. Il en fut de même du *liquide d'Hermann* (platino-chromo-acéto-osmique) et du *liquide de Podwysowski* (sublimé chromo-acéto-osmique). Tous ces fixateurs ont donné des résultats assez comparables entre eux, quoique cependant certains mélanges soient plus recommandables (Podwysowski, Flemming fort) ; ce que l'on peut relever en faveur de ces fixateurs, c'est que le noyau est extrêmement bien différencié et qu'on peut étudier tous les détails de sa structure.

Dans les préparations les meilleures, les cellules ont conservé du moins en grande majorité, outre leur forme générale et leur dimension, leur bordure en brosse, qui est visible, mais ne forme

pas un revêtement continu à la surface interne des tubes ; elle manque en certains points, où le protoplasma a tendance à émettre des boules sarcodiques.

Le protoplasma n'est pas d'aspect uniforme dans toute la cellule ; certaines portions sont plus claires, les granulations ayant été comme exprimées à l'intérieur de la lumière qu'elles remplissent. Cette absence de granulation laisse voir dans

Fig. 3. — Altérations artificielles du tube contourné provoquées par une mauvaise fixation au Flemming.

toute sa netteté un fin réseau qui, à notre avis, fait bien partie constituante de la cellule, comme l'a montré Théohari (7). Mais, à l'encontre de cet auteur, nous ne pensons pas qu'il soit visible dans la cellule normale, où il est caché par les granulations. Lorsque par un artifice de préparation (liquide de Flemming, par exemple) ou par suite de lésion pathologique (comme nous le verrons plus loin) les granulations ont disparu, il apparaît alors dans toute sa netteté.

Dans les préparations plus mauvaises (Voir fig. 3), nous trouvons, comme dans celles obtenues par le Zenker, des altérations répondant assez bien à ce que les classiques décrivent sous le nom d'état *vacuolaire* des cellules. Celles-ci présentent des

centres en relief, clairs et vides, ou contenant au contraire une substance légèrement teintée ou grenue. Le bord cellulaire, soulevé du côté de la lumière du tube par cette distension, n'est formé que par un mince liséré de protoplasma qui peut se rompre, et les cavités creusées dans les cellules s'ouvrent directement dans la lumière des canaux contournés. Or, il ne saurait s'agir d'altérations morbides de l'épithélium puisque nous les avons retrouvées dans de nombreux reins d'animaux sains alors que la fixation était mauvaise. C'est bien aussi l'opinion de Renaut et de son élève Hortolès, qui admettent que les cellules des tubuli contorti sont contractiles et que le protoplasma, sous l'influence de certains réactifs, revient sur lui-même et laisse échapper une certaine partie de son contenu sous forme de gouttelettes liquides, ce qui produit une vacuole dans la cellule.

Cornil et Brault admettent bien que l'état vacuolaire peut reconnaître ce mode de production, mais ils croient que certaines lésions pathologiques affectent aussi cet aspect ; ils se basent, pour soutenir cette opinion, sur le fait suivant : que sur le rein de l'homme mort depuis 24 ou 36 heures, quel que soit le réactif employé, on ne peut produire l'état vacuolaire ou même vésiculeux.

Cette constatation est très exacte, et cela tient à ce que l'altération vacuolaire ne se produit que sur des cellules contractiles, c'est-à-dire encore vivantes. Lorsqu'on fait l'autopsie 24 ou 36 heures après la mort, les cellules ont déjà depuis longtemps subi l'altération cadavérique ; sur certains reins, c'est la desquamation cellulaire simple qui s'est produite ; chez d'autres, c'est l'abrasement de toute la portion sus-nucléaire ; chez d'autres enfin, c'est l'état vacuolaire avec expulsion de boules sarcodiques. A ce moment, les réactifs ne sont plus capables de produire cette altération, si elle n'existait déjà ; mais, sur le rein frais encore vivant, tel qu'il faut le prendre pour une bonne méthode expérimentale, la mauvaise fixation peut provo-

quer l'altération vacuolaire. Ce que nous pouvons dire enfin au sujet de cet aspect spécial de la cellule, c'est que nous l'avons trouvé fréquemment sur nos reins normaux mal fixés et recueillis après la mort de l'animal ; jamais nous ne l'avons noté dans les reins même très lésés, si la fixation était bonne. Nous verrons plus loin qu'il existe bien une altération vésiculeuse du tube contourné, mais dans ce cas la bordure en brosse persiste et les cavités creusées dans la cellule ne viennent pas s'ouvrir dans la lumière des canaux. C'est sous cette forme que nous acceptons les conclusions de Cornil et de Brault.

Conclusions. — L'emploi des différents fixateurs que nous venons d'énumérer ne nous a donc pas donné de bons résultats. Ce fait est du reste en concordance absolue avec les travaux de Renaut et ses élèves Regaud et Barjon d'une part, avec ceux de Sauer d'autre part. Ce dernier a fait une étude complète de la structure normale du tube contourné du rein (1). Il a trouvé, comme nous avons pu le vérifier après lui, que les cellules des tubes contournés sont extrêmement difficiles à fixer, à l'encontre des autres épithéliums du rein qui sont en général bien fixés par presque tous les réactifs. La différence de ces résultats tiendrait pour lui à une composition chimique différente du protoplasma cellulaire. Fischer (8) a décrit l'aspect variable que pouvait prendre un même protoplasma sous l'influence de divers réactifs et même avec le même réactif employé à des degrés de dilutions différentes. Le liquide fixateur est en rapport avec le suc du tissu cellulaire : aussi survient-il des altérations à la suite des diverses tensions endosmotiques. Des gouttes albumineuses sortent de la cellule dans la lumière des canaux. On peut facilement s'en rendre compte, en laissant couler les liquides fixateurs sur des morceaux de tissus sains et en suivant le phénomène sous le microscope. On voit alors la cellule se gonfler, briser la bordure en brosse qu'elle commence par soulever, envoyer dans la lumière du tube des prolongements pseudopodiques, qui finissent

par s'isoler et constituer ces boules *regardées encore par bien des auteurs comme un produit direct de la sécrétion cellulaire.*

Il suffit, pour réfuter cette opinion, d'étudier une coupe de rein bien fixé, on ne retrouve plus nulle part ces boules sarcodiques.

§ 2. — Description de la technique générale (Méthode de fixation, d'inclusion et de coloration).

Un seul procédé de fixation nous a donné des résultats toujours constants et satisfaisants. C'est la méthode préconisée par van Gehuchten et modifiée par Sauer (1). Nous l'avons employée avec diverses variantes, et c'est après des essais multiples, des tâtonnements souvent laborieux que nous nous en sommes tenu à la technique suivante. Cette technique doit être suivie à la lettre, chacun de ses temps a été établi par nous minutieusement, et le moindre écart occasionne des mécomptes graves.

1° **Fixation.** — Les morceaux à fixer doivent être petits et très peu épais, 1 à 3 millimètres d'épaisseur, sur 4 à 5 de surface; ils seront prélevés au moyen d'un rasoir coupant parfaitement et il ne faut les toucher ni avec les doigts, ni avec des pinces ; la série des manipulations se fera autant que possible dans le même flacon. Le rein doit être séparé de sa capsule, qui nuit à la pénétration du fixateur. On laissera les morceaux trois heures et demie dans le mélange suivant :

Alcool absolu	60	grammes
Chloroforme chimiquement pur.	30	—
Acide acétique glacial	10	—

On les mettra ensuite dans l'alcool absolu directement, où ils séjourneront 12 heures.

Il est bon d'ajouter dès maintenant qu'à la suite de recherches sur l'action différente sur le rein des solutions de chlorure de

sodium à divers degrés de concentration, dont nous parlerons longuement dans le 4e chapitre, nous avons obtenu des préparations encore plus belles en opérant de la façon suivante (technique que nous avons dès lors constamment suivie). Les pièces, avant d'être mises dans le liquide fixateur, sont plongées à l'étuve à 37° maintenue pendant une demi-heure ou trois quarts d'heure dans une solution de chlorure de sodium à $\Delta = -0,78$. Cette solution avait été mise au préalable dans l'étuve à 37° un temps suffisant pour qu'elle prenne la température ambiante de l'étuve.

2° **Inclusion.** — Le procédé de fixation n'est pas le seul important pour l'obtention de coupes parfaites ; les pièces peuvent en effet se léser, comme nous avons pu maintes fois le constater dans la suite des diverses manipulations ayant pour but l'inclusion, le montage des coupes, la coloration.

Ayant à étudier de très fines lésions protoplasmiques, obligé de nous servir de coupes très minces devant être étudiées, si la chose est nécessaire, à l'objectif à immersion, nous avons presque toujours employé l'inclusion à la paraffine. Or celle-ci doit être pratiquée très soigneusement. Après de multiples essais, nous nous sommes arrêté à la technique suivante, que nous résumons dans le tableau ci-contre :

Mélange de xylol	1 partie	et d'alcool absolu	3 parties.	1 h.
—	2 parties	—	2 parties	1 h.
—	3 parties	—	1 partie.	1 h.
Xylol pur		(à l'étuve à 37°)		3/4 d'heure à 1 h.
Mélange de xylol	3 parties	et de paraffine fusible à 40°	(étuve à 37°)	1 h.
—	2 parties	—	2 parties —	2 h.
—	1 partie	—	3 parties (étuve à 42°)	2 h.
Paraffine fusible à 40° (étuve à 45-46°)				5 h.
Paraffine fusible à 54° (étuve à 56-58°)				2 h.

Inclusion en ayant soin de laisser le refroidissement se faire de lui-même.

3° **Montage des loupes.** — Les pièces, le lendemain ou le sur-

lendemain de l'inclusion, sont débitées en coupes très minces : 1 μ, 2 μ, 3 μ, étalées sur lame avec de l'eau albumineuse. Cet étalement doit être aussi parfait que possible, mais il faut éviter de trop chauffer la lame pour faciliter le déplissement ; si la paraffine de la coupe est tant soit peu légèrement fondue, on doit la rejeter.

4° **Méthode de la coloration.** — Nous nous sommes constamment servi de la même méthode de coloration préconisée par Sauer (1) et qui nous a donné d'excellents résultats. Nous avons ainsi de plus l'avantage d'avoir des coupes toujours facilement comparables.

1er TEMPS. — On plonge les coupes, préalablement passées au xylol et à l'alcool absolu pour les débarrasser de la paraffine, puis lavées à l'eau distillée, dans une solution d'alun de fer à 1,5 p. 100 pendant une ou deux heures.

2e TEMPS. — On les passe rapidement dans l'eau distillée.

3e TEMPS. — On les immerge dans des tubes de Borrel contenant la solution suivante (ce mélange ne peut servir qu'une fois, car il s'altère très vite) :

Solution aqueuse d'hématoxyline à 0,5 p. 100	100 cm. cubes.
Solution aqueuse de permanganate de potasse à 1 p. 100	5 cm. cubes.

On laisse les préparations au minimum, 3 heures.

4e TEMPS. — Lavage très prolongé dans l'eau distillée courante (12 heures à 24 heures).

5e TEMPS. — On décolore les coupes dans une solution d'alun de fer à 0,50 p. 100. Il faut suivre la décoloration sous le microscope. Lorsque le protoplasma cellulaire se présente avec une coloration bleue, variant du bleu pâle au bleu foncé, selon les désirs de l'opérateur, et lorsque la bordure en brosse apparaît comme une bande claire incolore, on arrête la décoloration.

6e TEMPS. — On plonge les préparationsdans l'eau distillée.

7e TEMPS. — Rapide passage à l'alcool à 90°.

8e TEMPS. — On met sur la préparation une goutte du mélange suivant :

Alcool absolu	15 centim. cubes.
Solution saturée de fuchsine, acide dans l'eau distillée	II à III gouttes.

La coloration se fait très vite et doit être surveillée sous le microscope. Lorsque la bordure en brosse et la membrane basale des cellules se colorent en rouge franc, tandis que le protoplasma est violet, on arrête la coloration par un lavage à l'alcool absolu.

Puis on passe au xylol et monte au baume ou mieux à la résine Damar.

Nous ne voulons pas affirmer qu'en suivant la technique précédente nous *obtenons la structure normale de l'épithélium rénal*, nous ne pouvons pas savoir si nos réactifs ne modifient pas les cellules et ne sont pas jusqu'à un certain point la cause de telle ou telle configuration de la cellule ou de tel ou tel aspect du protoplasma. Ce que nous cherchions à obtenir, c'est un procédé permettant de fixer les cellules dans toutes leurs parties (membrane basale, protoplasma, noyau, bordure en brosse), c'est surtout une méthode grâce à laquelle *nous obtenions des préparations toujours identiques entre elles* si les reins sont normaux et prélevés avec les mêmes précautions. Or, à ce double point de vue, notre méthode répond complètement à ces desiderata; nos figures sont toujours semblables (quand le rein est normal) à celles que nous représentons (Pl. I, fig. 1); et du moment que, toutes les fois que le rein est normal, on obtient le même aspect avec cette méthode, dès que l'aspect sera modifié, on sera en droit de dire qu'il s'agit d'une lésion et non d'un vice de fixation.

Nous tenons enfin à faire remarquer que ce serait dépasser notre pensée que de rejeter d'une façon systématique tous les autres procédés. Les fixateurs à base d'acide osmique notamment

furent souvent employés par nous concurremment, parce qu'ils donnent les plus belles figures nucléaires et permettent de reconnaître la dégénérescence graisseuse.

Les remarques précédentes ne concernent que les mammifères; les reins des vertébrés à sang froid se fixent très bien par de multiples réactifs (liquide de Bouin, Tellyesniczky, Zenker, Flemming, etc.) qui ne donnent que de mauvais résultats pour les reins des animaux à sang chaud.

Enfin d'autres expérimentateurs plus habiles et plus heureux que nous parviendront peut-être, avec un des procédés qui n'a pas été fidèle entre nos mains, à avoir des figures toujours comparables entre elles et mettant en relief toutes les parties constituantes de la cellule.

CHAPITRE II

LE TUBE CONTOURNÉ NORMAL CHEZ L'ANIMAL

§ 1. — Le tube contourné chez l'animal adulte.

Le tube contourné est cette partie du parenchyme rénal qui fait suite au tubule du col du glomérule, se courbe et se recourbe de mille manières pour se continuer avec l'anse de Henle. Les tubuli contorti doivent être considérés comme « l'élément noble du tissu rénal » (Renaut).

Structure du tube contourné. — Examiné sur une coupe transversale, le tube contourné présente à étudier :

1° Une lumière plus ou moins large ;

2° Une membrane basale ;

3° Une bordure en brosse ;

4° Un corps cellulaire protoplasmique avec noyau.

Nous étudierons séparément tous ces éléments sur une préparation de rein fixé et coloré d'après notre méthode (Voir fig. 4 et Pl. I, fig. 1).

1° Lumière du tube. — Cette lumière doit être, sur un rein normal et bien fixé, absolument libre ; on ne doit y voir aucun débris cellulaire, aucun précipité, aucune vacuole ; elle est plus ou moins large, comme nous le verrons plus loin, suivant la période de sécrétion pendant laquelle le tube est examiné.

2° Membrane basale. — Elle se présente sur les coupes, intensément colorée en rouge. C'est une vitrée continue et sans structure.

3° Bordure en brosse. — Le pôle libre des cellules des tubes contournés regardant la lumière centrale est revêtu d'une bordure de cils excessivement fins et délicats. Nous reviendrons plus loin sur cette partie constituante de la cellule rénale, encore peu étudiée jusqu'ici. Nous nous contenterons de dire actuellement

Fig. 4. — Le tube contourné normal du rein chez le lapin.

qu'elle forme un *revêtement continu coloré en rouge intense*, comme la membrane basale, et qu'elle est constituée par une *multitude de stries distinctes* qui lui ont valu du reste son nom.

4° Corps protoplasmique. — Il est coloré en violet plus ou moins foncé ; sur une coupe transversale du tube contourné, même après une fixation et une coloration parfaite, il est le plus souvent impossible de distinguer nettement les limites latérales des cellules constituant ce tube contourné. Fréquemment, on devine plus ou moins distinctement une séparation, sous forme de ligne très fine dans la zone infra-nucléaire, jamais on ne peut la suivre dans la région sus-nucléaire.

On doit distinguer dans ce corps protoplasmique :

Le noyau;

Une région infra-nucléaire;

Une région su-nucléaire.

a) *Le noyau.* — Le noyau occupe la région moyenne de chaque cellule, plus rapproché cependant de la bordure en brosse. Il est parfaitement sphérique, parfois légèrement échancré. Il est coloré en violet noir sur nos coupes, et l'on y distingue des grains de chromatine plus ou moins nombreux (souvent une grosse masse centrale), reliés par un fin réseau bien visible surtout par la fixation au Flemming.

Regaud (9) a montré que les chromatines nucléaires sont morphologiquement et histochimiquement multiples et variables, et que ces différences sont en rapport avec la participation du noyau au travail élaborateur du protoplasma.

On ne constate pas sur la coupe transversale d'un tube contourné autant de noyaux qu'il y a de cellules constituantes ; cela provient de ce que ceux-ci, n'étant pas tous situés sur un même plan, la coupe ne peut les atteindre tous simultanément.

b) *Région infra-nucléaire.* — Elle est caractérisée par une striation longitudinale découverte par Heidenhain (10) et diversement interprétée. Pour Heidenhain, qui étudiait les cellules rénales dissociées dans le molybdate d'ammoniaque ou le bichromate d'ammoniaque à 5 p. 100, le protoplasma est décomposable en un grand nombre de bâtonnets parallèles, cylindriques et très fins, traversant toute la couche épithéliale en lignes radiées ; les granulations décrites dans la cellule ne sont que les coupes optiques transversales des bâtonnets. Schachowa (11), Krause sont du même avis. Plus récemment, Rothstein (12) et Sauer (1) ont repris complètement cette étude et sont arrivés à des conclusions différentes des précédentes : les bâtonnets consistent en des séries de granulations reliées entre elles par des réseaux protoplasmiques. Nous nous rallions tout à fait à cette théorie, d'autant plus que, comme nous le verrons plus loin, dans certaines lésions anatomo-pathologiques, lorsque les granulations augmentent de volume, on voit disparaître cette apparence en bâtonnet. Entre les granulations qui forment la partie principale du corps pro-

toplasmique, existerait donc, suivant nous, un fin réseau cellulaire, qui ne devient visible que lorsque survient une fonte des granulations : fonte artificielle (fixation défectueuse), ou pathologique.

Theohari (13), en se servant du liquide de Flemming avec mordançage à l'alun de chrome ou au permanganate de potasse, admet que le protoplasma est formé par un reticulum cytoplasmique à mailles allongées suivant le grand axe de la cellule, se colorant en rose pâle par la fuchsine acide. Tout le long du réseau et incluses dans son épaisseur, on voit de fines granulations fuchsinophiles colorées en rouge. Il insiste sur le rôle de ce réseau cytoplasmique, sa disparition équivaut à des lésions irréparables. Pathologiquement, on voit apparaître de nouvelles granulations, franchement fuchsinophiles, plus volumineuses.

Dans nos nombreuses coupes de rein normal, nous avouons n'avoir jamais retrouvé la structure cytoplasmique de la cellule rénale donnée par Theohari, sauf lorsque nous avons fixé nos pièces au Flemming, mais, dans ce cas, la fonte des granulations est considérable ; c'est ce qui explique, selon nous, que le réseau devienne visible. Le liquide de Flemming entraîne de telles altérations de la cellule rénale, que nous avons, d'accord avec d'autres auteurs, du reste rejeté son emploi.

c) *Région supranucléaire.* — Sauer admet que les striations des bâtonnets se continuent jusque sous la bordure en brosse. A notre avis, la région supra-nucléaire est uniquement constituée par des granulations fines intimement pressées les unes contre les autres, ne formant pas de striation ; celles-ci s'arrêtent le plus souvent aux alentours du noyau.

Variétés de structure. — La structure du tube contourné que nous venons de donner concerne le rein de lapin, de chien ou de cobaye. Nous avons pris à dessein ces animaux comme sujets d'étude, car leurs reins se rapprochent beaucoup comme aspect histologique de celui de l'homme. Mais il ne faudrait pas

en déduire que la structure précédente est celle des tubes contournés de tous les vertébrés. Nous ne ferons que rapporter brièvement ici, car elles sortent des limites de notre travail dont l'idée directrice n'a cessé d'être l'étude de la pathologie rénale, les études très approfondies sur les reins des vertébrés à sang froid (grenouille, lamproie, ophidiens, etc.) qui ont été faites, dans ces dernières années, par Tribondeau (14), Regaud et Policard (15).

Le tube contourné du rein de ces animaux, plus facile à fixer comme nous l'avons indiqué plus haut, présente une structure protoplasmique très complexe. Il existe bien, comme chez le lapin, une membrane basale, une bordure en brosse, un noyau, un corps protoplasmique.

Mais dans ce dernier on a pu différencier des enclaves véritables : *corps lipoïdes* dans la région infra-nucléaire, *grains de ségrégation* dans la portion supra-nucléaire, corps *chromatoïdes* juxtanucléaires. Ces éléments joueraient un rôle encore mal défini dans les phénomènes de sécrétion.

Ces enclaves n'ont jamais pu être retrouvées aussi nettement chez les mammifères. Regaud et Policard décrivent chez le hérisson des granulations fines, régulières, qu'ils assimilent à la fois aux bâtonnets de Heidenhain et à de véritables formations intra-protoplasmatiques. Ils ont retrouvé également, chez différents vertébrés, des corps assez analogues aux corps lipoïdes des ophidiens.

Cette différence fondamentale de structure est importante à noter ; nous avons nous-même recherché dans le rein du lapin, du chien ou du cobaye ces enclaves ; nous n'avons jamais pu les y découvrir, alors que nous les mettions très facilement en évidence chez la grenouille. Il est très possible que ces résultats tiennent à une insuffisance de technique, que des travaux ultérieurs viendront peut-être révéler[1].

(1) M. Regaud, consulté par nous au sujet de cette absence des enclaves

Variations physiologiques dans l'aspect du tube contourné. — Telle est la structure idéale du tube contourné ; mais le rein étant avant tout un organe glandulaire, et la cellule du tube contourné constituant sa portion éminemment active, on devra voir souvent des modifications dans l'aspect général du tube, suivant les diverses phases de la sécrétion. Il importe à l'anatomo-pathologiste de connaître ces variations de structure, afin de ne pas considérer comme lésionnelles des modifications purement physiologiques C'est dans ce but que nous les avons étudiées.

Un point capital à établir de suite, c'est que, lors du fonctionnement normal du rein, tous les tubes *ne sécrètent pas simultanément et uniformément*. Cette constatation est à rapprocher du caractère presque exclusivement *insulaire*, *parcellaire* des lésions. Au point de vue physiologique, comme au point de vue anatomo-pathologique, la masse des tubes contournés se différencie donc en lobes indépendants les uns des autres, dont chacun des tubes constituants, plus ou moins nombreux suivant le cas, semble solidaire de ceux de son groupe. De plus, l'alternance fonctionnelle s'effectue en masse de tube à tube, et non en détail de cellule à cellule dans un même tube ; ce fait a du reste été vu également par Regaud et Policard (15, 16).

Les variations sécrétoires dans l'aspect du tube contourné ont fait le sujet de nombreux travaux. Ludwig et Zawarykin (17), Schweigger-Leydel (18), Krause (19), Rothstein (12), admettaient que les différences de hauteur de l'épithélium correspondaient à des variations sécrétoires.

Mais ce sont surtout les travaux de Omer van der Stricht (3),

dans le rein des mammifères, a bien voulu nous répondre que « les grosses granulations de sécrétion, distinctes du protoplasma et colorables par les couleurs basiques d'aniline, lui ont paru faire ordinairement défaut chez les espèces de mammifères que nous avons étudiés ». Nous tenons à le remercier ici de ces très précieux renseignements.

de Disse (20) et de Sauer (1) qui apportent une vive lumière dans l'étude de ces phénomènes sécrétoires.

Pour van der Stricht, les produits de la sécrétion rénale s'accumulent, à l'intérieur des cellules épithéliales, sous forme d'amas liquides prenant l'aspect de boules ou de vésicules, qui sont déversées à l'intérieur des canalicules contournés. Cette théorie est à rejeter en masse. Les boules décrites par van der Stricht sont dues à des artifices de préparation ; l'auteur fixait ses reins avec le liquide d'Hermann, milieu que nous avons reconnu plus haut comme très défectueux.

Disse distingue dans le canal sain quatre aspects :

1° Les canaux avec une lumière large, cylindrique et un épithélium bas, portant une lisière en brosse dont les cellules constituantes ne se délimitent pas entre elles. — Phase de non-sécrétion.

2° Les canaux avec lumière étroite, mais encore presque cylindrique et un épithélium conique. Ces cellules montrent des ébauches de délimitation ; elles ne possèdent plus aucune bordure en brosse et laissent des halos clairs autour du noyau. Le corps cellulaire paraît granuleux, la partie basale ne présente aucune striation en bâtonnets. — Début de sécrétion.

3° Les canaux ont une lumière étroite, irrégulière et un épithélium de cellules hautes, prismatiques ou coniques, bien séparées, ne portant aucune bordure en brosse. — Continuation de la sécrétion.

4° Les canaux n'ont aucune lumière et sont tout à fait remplis par l'épithélium ; les cellules épithéliales sont hautes, coniques, bien séparées et montrent fortement différenciée la partie claire centrale de la portion souche basale. Dans la portion centrale siège le noyau ; le protoplasma basal présente des bâtonnets. — Phase maxima de la sécrétion.

Sauer, par des expériences fort bien conduites sur des grenouilles et des mammifères, provoquait à volonté l'état

d'anurie et de polyurie du rein sans créer de lésion. Il réfute ainsi complètement les théories de Disse et montre que les images obtenues tenaient à une fixation défectueuse (liquide de Flemming).

Renaut accepte complètement les conclusions de Sauer. Nous-même, en provoquant l'état d'hypersécrétion par différents procédés ne lésant pas le parenchyme rénal, nous avons pu vérifier absolument les résultats obtenus par Sauer.

Nous admettons donc les points suivants :

1° La sécrétion n'a aucune influence sur la structure protoplasmique des canaux contournés. Les bâtonnets de Heidenhain et les bordures en brosse montrent le même aspect dans toutes les phases de la sécrétion. Le noyau cellulaire ne change jamais de situation [1].

2° Seule, la largeur de la lumière des tubes contournés indique les variations sécrétoires.

a) La sécrétion est-elle à son minimum, la coupe transversale du tube montre une lumière très étroite, stellaire ; les cellules sont bombées et hautes, souvent les bordures en brosse se touchent.

b) La sécrétion est-elle à son maximum, la lumière est large, les cellules basses et planes.

(1) Nous devons faire ici une remarque. D'après les recherches de Tribondeau, Regaud et Policard, sur le rein des serpents, les enclaves intra-protoplasmiques auraient un rôle important dans les phénomènes de sécrétion : le passage des matériaux élaborés dans les cellules du tubulus contortus aurait lieu par osmose à travers la bordure striée ; les noyaux celluleux participeraient au travail élaborateur du protoplasma. Nous avons vu, qu'en l'état actuel de la science, il est impossible encore de généraliser ces résultats à tous les vertébrés et notamment aux mammifères. Nous avons, avec MM. Lamy et Mayer, étudié les transformations que subissait le protoplasma des cellules des tubuli au cours des hypersécrétions rénales consécutives : nous avons remarqué des modifications intéressantes dans le protoplasma cellulaire : cette étude, encore inachevée, fera le sujet d'un prochain mémoire.

Nous avons pu saisir ces phénomènes chez le même animal d'une façon pour ainsi dire schématique. Nous pratiquions à un chien normal une néphrectomie unilatérale, puis nous suscitions chez lui une polyurie intense ; le rein enlevé par néphrectomie présentait au niveau des tubuli contorti des cellules soit surélevées, soit basses, suivant les points de la coupe ; le deuxième rein, au contraire, qui avait hypersécrété à l'extrême laissait voir la plupart des tubuli avec une lumière très grande, des cellules basses et planes.

c) Les reins qui sont enlevés à des animaux, à un moment quelconque et sans tenir compte de l'état de la sécrétion, montrent, outre ces deux aspects extrêmes, beaucoup de figures intermédiaires.

§ 2. — Le tube contourné de l'embryon.

Le tube contourné de l'embryon (fig. 1, pl. VII) présente une structure un peu différente de celle de l'adulte ; nous avons étudié le rein d'une dizaine d'embryons de lapins recueillis *in utero*, la femelle étant vivante au moment de l'ablation. Nous nous sommes efforcé d'avoir des embryons de taille variable, par conséquent d'âges différents ; les plus petits que nous avons pu examiner avaient 2 cm. 5 de longueur, d'autres 4, 7, 9, 17 cm. 5. Enfin nous avons pu observer des reins de fœtus au moment même de la mise bas. Nous avons étudié également quelques reins d'embryons de chien.

Or, dans tous les reins fœtaux que nous avons pu examiner, la bordure en brosse était *constante* au niveau de tous les tubes contournés, formant un revêtement continu d'une netteté parfaite, constituée par de fins éléments distincts, mais intimement pressés, prenant la couleur rouge intense élective par la fuchsine acide. On retrouve même chez l'embryon la ligne pointillée séparant la base de la brosse du protoplasma cellulaire ; nous n'avons cepen-

dant noté cette ligne pointillée que chez les embryons déjà assez développés (10 à 11 centimètres). La membrane basale est moins marquée que chez l'adulte.

La lumière du tube est libre de tout élément ; elle est plus ou moins large suivant les points.

Il n'existe pas de striation basale de Heidenhain ; cependant ce segment sous-nucléaire semble plus intensément coloré. Le protoplasma présente un aspect plus ou moins foncé, uniformément granuleux ; ces granulations sont pressées les unes contre les autres, en sorte qu'elles ne sont pas toujours très distinctes. Les limites des cellules sont ordinairement nettes, ce sont des cellules coniques dont la base large est appuyée sur la membrane basale. Cette délimitation cellulaire donne au tube un aspect un peu différent de celui qu'il a chez l'adulte. Chaque cellule possède sur la coupe un noyau arrondi clair, dont on distingue nettement le nucléole et les grains de chromatine.

Les tubes contournés sont plongés dans un tissu celluleux jeune, très abondant, formé de mailles délicates. Les autres segments du tube urinifère se différencient nettement du tube contourné ; ils sont formés par des cellules très hautes et très minces, absolument transparentes, sans aucune granulation et présentant en leur milieu un noyau allongé occupant à ce niveau toute la largeur de la cellule.

§ 3. — La bordure en brosse.

Dans les nombreuses coupes histologiques de rein que nous avons examinées, nous avons pu nous assurer de la persistance de la bordure en brosse, même en cas d'altérations pathologiques assez intenses du corps protoplasmique de la cellule. Or cette portion du tube contourné n'a jusqu'ici que peu attiré l'attention des anatomo-pathologistes. Persuadé de l'importance de sa

valeur fonctionnelle, nous nous sommes efforcé d'en faire une étude aussi complète que possible.

La bordure en brosse a été découverte par Nussbaum en 1878 (21). Cornil (22) signale sa présence dans le rein du cobaye et de l'homme, mais il ne la décrit pas sous forme d'un revêtement continu ; il note également sa persistance au cours d'états lésionnels graves du rein sous l'aspect de débris annexés à certaines cellules.

Elle fut étudiée ensuite successivement par Klein (23), Solger (24), Renson (25), Lebedeff (26), Hénérage Gibbes (27), Janosik (28), Langhans (29), Marchand (30).

Les travaux les plus complets sont ceux de Tornier (31), Kruse (32), Lorenz (33), Nicolas (34) et Sauer (1).

Tornier décrit la bordure en brosse comme faisant partie de la structure normale du rein des amphibiens et des mammifères. Pour lui, les brosses ne sont pas toujours séparées et se présentent parfois comme un tout homogène. Il pense que ces variations d'aspect sont sous la dépendance de la sécrétion de la cellule. Il se servait pour fixer ses pièces de sublimé, qui cause des ratatinements ; de plus, la coloration avec l'hématoxyline et le bichromate de potasse est bien trop diffuse. W. Kruse arrive aux mêmes conclusions que Tornier.

Lorenz, dans un mémoire fort important, examine la bordure en brosse dans la série animale (homme, singe, chien, oiseaux, amphibiens, poissons) ; il la retrouve constamment et en fait une production indépendante du protoplasma ; dans le rein pathologique, il constate toujours une altération de cette bordure et il fait dépendre l'albuminurie d'une disparition des brosses. Malheureusement, les figures qu'il donne sont peu démonstratives et il décrit avec un grand luxe de détails des lésions de boules albumineuses qui sont manifestement des altérations de fixation. Il montre que dans le rein normal la bordure en brosse se retrouve constamment dans tous les tubes contournés, y formant

un revêtement continu composé de stries fines, nettement indépendantes les unes des autres et dirigées parallèlement entre elles.

Regaud et Policard, Barjon et A. Pettit (35) ont, au cours de leurs différents mémoires, signalé la présence de la bordure en brosse dans les reins de divers animaux.

Nous avons entrepris de vérifier et de compléter ces notions sur la bordure en brosse. Nos constatations portent sur les quatre points suivants :

La technique pour l'obtenir ;

Son aspect normal dans le tube normal et sa constance dans la série animale ;

Ses rapports avec la sécrétion cellulaire ;

La façon dont elle se comporte dans les reins pathologiques ;

Son rôle physiologique.

Technique. — La fuchsine acide est un véritable colorant électif pour la bordure en brosse, on arrive cependant à la colorer en vert par la méthode de Benda sur les pièces fixées suivant notre méthode ; les lésions de fixation l'altèrent profondément, au point de la faire disparaître complètement dans certains cas. Aussi faut-il s'en tenir *strictement* à notre méthode pour l'obtenir dans toute sa pureté. Le mélange de Tellyesniczky nous a donné, même en ce qui concerne les reins du chien et du lapin, d'assez bons résultats ; il en a fourni d'excellents à Regaud et Policard pour les reins des ophidiens.

La bordure en brosse se lèse très rapidement après la mort, comme nous le signalons plus loin ; aussi les pièces doivent-elles être fixées fraîches. Cette disparition post mortem de la bordure en brosse explique ce fait qu'elle a été passée sous silence par les anatomo-pathologistes.

Structure normale. — La bordure en brosse se présente sous la forme d'une ligne continue, formée de petits bâtonnets ténus, pressés les uns contre les autres, mais cependant nettement distincts. Lorsque ces éléments sont agglomérés sous l'aspect d'une

bande rouge continue, il s'agit toujours, à notre avis, d'un vice de fixation ou de coloration, à l'encontre de ce que pensent beaucoup d'histologistes.

Les stries sont séparées du corps protoplasmique de la cellule par une ligne continue, formée d'une série de petits points ou granulations, comme l'a le premier vu Nicolas, nettement distincts les uns des autres, prenant également la fuchsine acide, servant de base d'implantation à chacun des éléments des brosses. Ces granulations ne sont pas toujours également espacées les unes des autres. La lumière du tube est-elle étroite et stellaire, les granulations sont quelque peu éloignées sur les portions convexes beaucoup plus serrées les unes contre les autres dans les enfoncements.

Quant au rapport de la bordure en brosse avec les bâtonnets et le reste du corps cellulaire, il est très discuté. Lorenz, Disse, Tornier admettent une complète indépendance des deux éléments, se fondant sur ce fait que les brosses se rencontrent, dans les reins des amphibiens, sur des cellules sans bâtonnets. Kruse pense que brosses et bâtonnets se continuent, sans en donner aucune preuve.

Nicolas décrit, au-dessous de la bordure en brosse, une apparence striée du protoplasma, résultant de ce que cette zone est traversée par de minces filaments parallèles qui semblent n'être que le prolongement des bâtonnets de la surface et qui s'enfoncent plus ou moins dans la profondeur. Sauer, sans trop se prononcer, dit avoir retrouvé le fait dans certains tubes du rein de chien. Quant à nous, nous n'avons jamais vu de continuation directe entre ces deux éléments ; les affinités tinctoriales différentes du corps protoplasmique plaident en faveur de leur complète indépendance.

Anatomie comparée. — Nous avons étudié cette bordure en brosse chez différents animaux : triton, grenouille, chat, lapin, cobaye et chien, nous l'avons toujours retrouvée.

Chez la grenouille, certaines parties des tubes contournés, comme l'a remarqué Sauer, sont munies de cellules épithéliales à protoplasma strié sans bordure en brosse, tandis que d'autres ont des cellules pourvues d'une bordure sans striation. Sauer a étudié cette bordure chez le hérisson, la taupe, la couleuvre à collier, la tortue ; il a toujours retrouvé la bordure en brosse. La longueur des brosses n'est pas la même chez les différents animaux. Chez le lapin, elles semblent un peu plus courtes que chez le chien et plus longues, par contre, chez le rat et la souris ; elles sont très basses chez la couleuvre à collier et la tortue.

Chez les reptiles, la bordure striée est très mince, mais elle est constante (Regaud et Policard).

Rapports avec la sécrétion rénale. — La *sécrétion rénale ne produit aucune variation dans la structure de la brosse.*

Disse, puis Gurwitsch (36) admettent qu'elle disparaît complètement dans les phases de sécrétion. Or, nous n'avons jamais constaté l'absence de bordure en brosse sur aucun tube contourné, à quelque stade de sécrétion qu'il soit. Lorsque la cellule est haute dans la phase que nous considérons avec Sauer comme non sécrétrice, la lumière du tube peut presque complètement disparaître, mais alors la bordure persiste toujours ; elle se rapproche de la bordure située en face d'elle au point de la toucher ; la bordure totale du tube représente alors comme une bande festonnée parfois arborescente, mais continue, dans laquelle, avec une bonne fixation et une bonne coloration, on peut reconnaître les éléments bien distincts et bien séparés.

Gurwitsch admet des vacuoles s'ouvrant à la surface de la cellule, en perforant ou en disloquant plus ou moins la bordure striée. Or, tous les éléments que l'on rencontre dans l'intérieur du tube contourné, boules sarcodiques ou filaments irréguliers rattachés au corps cellulaire en des points où manque juste-

ment la cuticule striée, sont *des artifices de préparation*. Nous sommes complètement d'accord sur ce point avec Regaud et Policard, qui, par contre, semblent admettre « que la bordure striée n'est peut-être pas permanente ».

Dans les tubes contournés des reptiles, dont les cellules possèdent des enclaves, la sécrétion des matériaux élaborés a lieu par osmose à travers la bordure striée ; le produit excrété est différent du produit élaboré.

Bordure en brosse dans la vie fœtale.— Nous avons vu, en étudiant la structure du tube contourné fœtal, que dans les dix embryons de lapins que nous avons examinés à des époques variables de la gestation, la bordure en brosse fut retrouvée d'une façon constante avec ses affinités tinctoriales fuchsinophiles, ses éléments bien distincts.

Bordure en brosse dans les reins pathologiques. — Nous avons réuni ici ces considérations, qui seront développées dans d'autres chapitres pour terminer cette étude d'ensemble de la bordure en brosse.

La bordure en brosse disparaît très rapidement par cadavérisation ; par contre, elle constitue en anatomie pathologique une des portions les plus résistantes de la cellule.

Dans les lésions aiguës du tube contourné, le protoplasma est en grande partie détruit avant que la bordure soit altérée ; si l'intoxication est massive, la bordure peut à son tour disparaître : elle se fond dans le magma granuleux situé au centre du tube et formé par les débris protoplasmiques ; seule, dans ces cas, la membrane basale reste intacte (Voir fig. 4, Pl. IV).

Le tube contourné dont les éléments constitutifs sont altérés fortement, ne se reformera pas, lors de la période de guérison, suivant un type semblable au type normal ; la cellule s'aplatit et constitue une bande protoplasmique mince, étroite, accolée à la membrane basale ; la lumière du tube est énorme, la bordure en brosse n'existe plus ; lorsqu'elle n'était pas auparavant

détruite, on assiste à sa disparition progressive, elle ne forme plus qu'une ligne rouge légèrement chevelue par brosses agglomérées, absente en certains points; ses éléments tombent à l'intérieur de la cellule et vont coopérer à la formation des cylindres ; *le tube contourné a donc changé de structure et n'a plus de bordure en brosse* (Voir fig. 3, Pl. IV).

Nous étudierons plus loin le mécanisme de cette transformation au cours des lésions chroniques du rein, lorsque le tissu de sclérose parti du glomérule et des artérioles entoure les tubes contournés ; le processus de destruction de ces dernières est tout différent de celui précédemment décrit ; le tube prend un aspect étoilé, sa membrane basale s'épaissit, son corps protoplasmique diminue progressivement d'épaisseur ; mais la bordure persiste jusqu'à ce que, la lumière centrale venant à disparaître, on ne voit plus au centre du tube ainsi atrophié qu'un simple point de coloration rouge intense, dernier vestige de la bordure en brosse, qui finalement disparaît lui-même (Voir fig. 1, Pl. VI).

Rôle physiologique de la bordure en brosse. — On n'admet plus aujourd'hui l'opinion de certains anatomo-pathologistes, tels qu'Œrtel, qui faisaient de la bordure en brosse le résultat d'une lésion cellulaire.

Les deux théories actuellement en présence sont les suivantes :

La première, défendue par Nussbaum, Tornier, Disse, admet que la brosse n'existe que d'une façon inconstante, elle disparaît dans la phase de sécrétion. Nous avons vu que cette théorie reposait sur une erreur de technique.

La seconde est émise par Frenzel, Lorenz, van der Stricht, Nicolas, Sauer : la bordure en brosse fait partie constante de la cellule normale du tube contourné. Mais alors quel serait son rôle ?

Klein et Renson prétendent que ses cils sont agités de mouvements.

Lorenz en fait un moyen de protection pour le corps cellu-

laire. Lorsqu'elle manque, il existerait dans l'urine de l'albumine. La brosse retiendrait dans le corps cellulaire l'albumine fournie par les capillaires accolés aux tubes ; elle partie, l'albumine s'échapperait sous forme de boules sarcodiques.

Nicolas, se fondant sur l'absence de la bordure en brosse chez l'embryon, en conclut que l'embryon des mammifères se trouve de par son rein dans les mêmes conditions qu'un adulte atteint de néphrite et explique ainsi l'état albumineux du liquide amniotique, bien que cette origine ne soit nullement prouvée par les travaux de Von Nagel (37). Cette explication laisse du reste Sauer incrédule ; il conclut de son travail : « dans mes expériences sur les animaux, je suis arrivé à cette conception qu'elles (les brosses) existent toujours normalement et ne tiennent pas à une phase de la sécrétion. Dire plus m'est impossible ». Il nous est permis d'être plus affirmatif, car nous avons constaté, comme nous l'avons signalé plus haut, la bordure en brosse chez le fœtus (Voir fig. 1, Pl. VII).

On ne peut donc expliquer l'albuminurie fœtale par l'absence des brosses. Mais toute albuminurie ne tire pas son origine du tube contourné ; étant donnée sa disparition dans les lésions massives du rein avec grosse albuminurie, nous pensons cependant que la bordure en brosse constitue un moyen de défense pour la cellule rénale. Nous avons montré combien celle-ci était fragile, nous verrons plus loin combien elle est sensible à l'osmonocivité. La bordure en brosse serait donc pour elle un véritable écran protecteur. Les modifications structurales du tube contourné à la suite des lésions aiguës qui l'ont fortement touché, l'absence de bordure en brosse dans les cellules de nouvelle formation, expliquent peut-être certains faits d'albuminurie résiduale, d'albuminurie à minima, etc.

La disparition de la bordure en brosse permet donc de donner la pathogénie de certains cas d'albuminurie sans fournir une solution générale du problème.

CHAPITRE III

LE TUBE CONTOURNÉ NORMAL CHEZ L'HOMME

Il est très difficile d'étudier chez l'homme le tube contourné normal pour deux raisons. Tout d'abord, les lésions rénales y sont extrêmement fréquentes ; on sait du reste combien il est rare de trouver chez l'animal sain un rein tout à fait normal. Aussi, lorsqu'un malade a succombé à une affection quelconque, celle-ci a le plus souvent retenti sur son rein et l'a lésé. Ce n'est donc que dans des cas très exceptionnels (reins de suppliciés, d'individus morts après un traumatisme, etc.), qu'on pourrait étudier avec fruit le tube contourné du rein. Mais, même alors, l'organe est le plus souvent déjà taré par des infections antérieures.

La seconde cause d'erreur réside dans ce fait, qu'à moins de conditions particulières (autopsies médico-légales, opérations chirurgicales), le rein ne peut être, en France, prélevé sur le cadavre que vingt-quatre heures après la mort. Renaut, pour cette raison, dans son *Traité d'histologie*, admet comme illusoire l'examen anatomo-pathologique du tube contourné chez l'homme.

Ayant eu l'occasion d'avoir entre les mains, dans six cas, des reins frais provenant d'autopsies médico-légales ou d'opérations chirurgicales, et dans trois cas des reins de fœtus humain :

deux immédiatement après la naissance, le troisième lors d'un avortement au deuxième mois d'une grossesse, nous avons pu vérifier l'analogie entre la structure du rein humain et celle des reins des animaux, tels que le cobaye, le lapin, le chien.

§ 1. — Le tube contourné normal chez l'homme adulte.

Les reins que nous avons eu l'occasion d'examiner étaient tous pathologiques, mais ils l'étaient à des degrés divers. De plus, comme nous le verrons plus loin, les lésions d'un rein, sauf en cas d'infections ou d'intoxications *massives*, sont parcellaires. On pouvait donc espérer, à côté des tubes lésés, trouver des tubes normaux [1]. Un de nos cas fut surtout favorable pour ce genre d'examen.

Il s'agissait d'un sarcome vertébral et on dut, au cours de l'opération, enlever un rein qui présentait du reste des lésions néoplasiques limitées à une de ses extrémités, mais le reste de l'organe paraissait sain.

Nous pûmes établir par ces examens les points suivants :

1° Le tube contourné humain doit se présenter avec une lumière *vide de tout élément* ; les boules albumineuses, l'exsudat réticulaire que l'on rencontre au centre du tube sont dus à des vices de fixation.

2° Tout tube contourné est revêtu sur *tout* le bord regardant la lumière centrale d'une *bordure en brosse*, dont chacun des éléments est distinct si la fixation et la coloration sont bonnes. Cette bordure en brosse se colore électivement en rouge par la fuchsine acide ; elle est limitée du côté du corps cellulaire par

(1) Nous ne saurions trop remercier ici MM. les docteurs Bazy et Tuffier d'avoir bien voulu nous permettre de recueillir dans leur service les reins aussitôt après leur ablation. Ils nous ont ainsi permis d'étudier sérieusement le tube contourné humain.

une ligne pointillée, possédant les mêmes réactions colorantes.

3° Chaque tube est entouré par une *membrane basale* se colorant électivement en rouge par la fuchsine acide.

4° Le corps protoplasmique de la cellule présente des *différences de hauteur*, tenant probablement à des variations sécrétoires. Il présente une portion basale attenante à la membrane basale, finement striée (stries de Heidenhain). Ces stries s'arrêtent à peu près au niveau du noyau, qui se trouve situé à l'union des deux tiers externes avec le tiers interne. Ce dernier tiers interne est formé par un protoplasma finement granuleux dans lequel les granulations, normalement, sont tellement pressées qu'il est impossible d'y déceler un réticulum.

5° Les cellules, composant un tube, *ne laissent pas voir le plus souvent nettement leurs limites latérales*, en sorte que la coupe transversale d'un tube paraît comme formée d'une bande protoplasmique uniforme semée de noyaux. Sur une même coupe, chacune des cellules ne possède pas un noyau ; cela provient de ce que ceux-ci ne sont pas tous placés sur un même plan et ne peuvent ainsi être tous atteints par la coupe.

En fixant ces mêmes reins par des méthodes différentes de la nôtre (méthodes de fixation ou d'inclusion), nous n'avons jamais observé ces mêmes figures; les tubes avaient éclaté par place, la bordure n'existait pas ou était dilacérée ; enfin les granulations protoplasmiques, clairsemées du fait de la disparition d'un grand nombre, laissaient entrevoir un fin réseau protoplasmique. La cellule rénale était *abrasée* et toute la portion sus-nucléaire avait disparu en même temps que la bordure en brosse.

§ 2. — Le tube contourné normal chez l'embryon humain et le nouveau-né.

Nous avons pu examiner *trois reins d'embryon humain ou de nouveau-né* sur des pièces fraîches. Dans un cas, il s'agissait d'une fausse couche faite devant nous au deuxième mois au cours d'une fièvre typhoïde ; les deux autres concernaient des grossesses à terme, l'enfant étant mort pendant l'accouchement ; dans une de nos observations, la mère mourut d'hémorragie foudroyante pendant le travail ; dans l'autre, on avait affaire à un bassin rétréci, et l'enfant succomba immédiatement après l'accouchement avec des fractures de côtes.

Le rein d'enfant né à terme présente des tubes contournés assez semblables à ceux de l'adulte ; le tube présente une bordure en brosse continue tout à fait identique à celle du tube contourné du rein adulte ; la lumière tubuleuse plus ou moins marquée, suivant les cas, est toujours libre. La membrane basale est très nette ; membrane basale et bordure en brosse se colorent électivement en rouge par la fuchsine acide. A la base de la brosse, on distingue facilement la ligne sombre pointillée séparant la bordure de la masse protoplasmique. Celle-ci est uniformément granuleuse, sombre, sans les stries basales de Heidenhain ; dans certains tubes, cependant, on les devine déjà. Le plus souvent, on ne distingue pas de séparation cellulaire, cependant parfois *cette séparation existe nettement* ; le protoplasma semble alors un peu moins sombre. Le noyau, situé à l'union des deux tiers externes avec le tiers interne, est arrondi, se teinte assez fortement et présente *un nucléole et des grains chromatiques*.

La plupart des cellules, lorsqu'elles sont nettement séparées, possèdent un noyau visible sur la coupe. Ce tube contourné est

entouré de capillaires dilatés, le tissu conjonctif embryonnaire est relativement peu *abondant*; en certains points, il est totalement absent autour des tubes contournés. Ceux-ci se différencient facilement des tubes droits, dont la structure est assez semblable à celle du rein adulte ; leur noyau est beaucoup plus clair que celui des tubes contournés.

Le rein du fœtus de deux mois présente des différences de structure avec les reins précédents.

Il se distingue déjà très nettement du tube droit beaucoup plus clair. Le tube contourné est formé de cellules polyédriques, plus ou moins surélevées suivant le degré d'étendue de la lumière, fortement granuleuses, sombres, dont on distingue nettement les limites ; un gros noyau plus foncé que celui des tubes droits, légèrement ovalaire, occupe le milieu du corps cellulaire ; dans ce noyau, on distingue de petits grains de chromatine en assez grand nombre ; beaucoup de noyaux possèdent des figures de karyokinèse.

Tout tube possède une *membrane basale et une bordure en brosse* se colorant électivement en rouge par la fuchsine acide. Cette bordure se présente comme une mince bande sombre séparée par une ligne plus foncée du corps protoplasmique cellulaire. Ses éléments sont comme agglomérés en une multitude de petits paquets, aussi paraît-elle formée par une série de grosses dents plus ou moins régulières (1).

Les tubes contournés sont plongés dans un tissu embryonnaire abondant, à larges mailles.

(1) Nous rapportons, dans la figure 2 de la planche VI, une disposition toute particulière comme concentrique du protoplasma cellulaire, tout le tiers externe de la cellule étant privé de granulations. Nous ne saurions dire s'il s'agit là d'un aspect normal ou pathologique ou même d'une altération post mortem. N'ayant pu examiner d'autres embryons humains dans les mêmes conditions nous nous contentons de représenter fidèlement les figures que nous avons constatées, soit en ce qui concerne la brosse, soit en ce qui regarde la structure protoplasmique.

En résumé, le tube contourné acquiert de très bonne heure, chez le fœtus humain, sa structure spéciale. La brosse existe dès le deuxième mois.

CHAPITRE IV

LÉSIONS EXPÉRIMENTALES DU TUBE CONTOURNÉ

§ 1. — Des procédés d'étude.

Dans tout travail scientifique, la rigueur de la technique employée est fonction directe des résultats qu'on veut obtenir. Aussi, avant de commencer l'étude du tube contourné, nous sommes-nous efforcé, tout d'abord, d'avoir entre les mains les méthodes expérimentales les plus nombreuses et les plus parfaites possible.

Lorsqu'il s'agit d'étudier un organisme inférieur libre, tel qu'un microbe, le bactériologiste commence par isoler son microorganisme, il le cultive, étudie ses propriétés dans les différents milieux de culture. Puis enfin il l'injecte aux animaux et note ses effets nocifs sur l'organisme inoculé.

Si la cellule à étudier n'est plus libre mais incorporée dans un tissu, il devient impossible à l'anatomo-pathologiste de procéder de la sorte ; aussi se borne-t-il simplement à rechercher les caractères de cette cellule dans ce tissu, sa structure normale et les différentes altérations qu'elle subit lors de perturbations provoquées expérimentalement dans l'organisme dont elle fait partie.

Aussi le bactériologiste peut-il faire, dans sa sphère, des recherches bien plus complètes que l'anatomo-pathologiste.

Nous nous sommes efforcé de nous rapprocher autant que possible des procédés d'étude si parfaits du microbiologiste. Considérant la cellule noble du rein, ou cellule du tube contourné, comme un élément idéalement distinct, nous nous sommes proposé d'étudier, d'une part, ses rapports avec l'organisme dont elle fait partie, d'autre part les propriétés dont elle peut jouir en dehors de ce dernier. Dans le premier cas, nous recherchons sa structure normale dans l'organe qu'elle contribue à former, les modifications apportées à cette structure du fait des troubles expérimentalement provoqués dans l'organisme dont elle est un élément constitutionnel, les réactions fonctionnelles de cet organisme inhérentes à ces mêmes lésions.

Dans le deuxième cas, nous prenons cette cellule en dehors de l'organisme et nous notons *in vitro* l'effet direct de différents agents sur cet élément.

Ces deux procédés d'étude se complètent merveilleusement. Le premier, le seul employé jusqu'à ce jour, lorsqu'il s'agit du tissu rénal, nous permet d'étudier sur un organisme vivant les différentes réactions vitales, et en cela il se rapproche évidemment de plus près de la réalité des faits. Malheureusement, malgré les grands progrès de la biologie, les phénomènes vitaux ne nous sont encore qu'imparfaitement connus. Des conditions multiples et variables entrent en jeu pour un cas donné et viennent, si l'on n'y prend garde, fausser les résultats. Les animaux en expérience résistent différemment à un même poison, les questions d'hérédité, de constitution, de prédisposition morbide y ont une large part. L'injection dans l'organisme d'un corps toxique suscite de sa part une série de phénomènes de défense à points de départ multiples (foie, rate, moelle osseuse, système hématopoiétique), très utiles à connaître mais qui peuvent, suivant la plus ou moins grande résistance du sujet, devenir autant de causes d'erreur dans l'appréciation des faits.

Lorsqu'on injecte des solutions de substances toxiques sous la

peau ou dans le torrent circulatoire, et que l'on constate ensuite de l'albuminurie et des altérations rénales, on est en droit de se demander si ces lésions relèvent de l'action du poison lui-même sur le rein ou bien si le toxique n'agit qu'indirectement ; il peut, par exemple, avoir une action nocive sur le foie, et ce seront alors les déchets livrés par cet organe devenu insuffisant qui altéreront le rein dans son fonctionnement et sa structure. Enfin, une autre cause d'erreur existe encore, et qui provient de la difficulté qu'on éprouve à éviter les altérations rénales post mortem.

Le *deuxième* procédé, au contraire, fait abstraction de toutes ces réactions variables, il vient servir de moyen de contrôle rigoureux au premier, qu'il ne peut du reste remplacer. Il serait, en effet, par trop téméraire de conclure *in vitro* à ce qui se passe *in vivo* ; c'est la concordance absolue des résultats, l'alliance des deux procédés qui permet une étude approfondie, qui donne à l'expérimentateur un faisceau de preuves bien près d'être irréfutables.

I. — Procédé d'étude in vivo.

Il comprend :

1° L'étude histologique des tubes contournés du rein de l'animal en expérience ;

2° La recherche des troubles morbides inhérents à la lésion rénale, durant la vie de l'animal en expérience.

1° **Étude histologique des tubes contournés.** — Nous avons noté précédemment la technique histologique qu'il faudra employer ; nous étudierons ici :

a) *Les causes d'erreur à éviter lors du prélèvement des pièces* ;

b) *Les altérations cadavériques.*

a) Causes d'erreur a éviter lors du prélèvement des pièces. — Le rein sera prélevé sur des *animaux vivants* ; nous

verrons que les altérations cadavériques sont, en effet, très rapides. Il sera enlevé en ayant soin de le malaxer le moins possible ; le mieux est de couper les petits morceaux avec le rasoir sur le rein laissé en place ; on plonge successivement ces petits cubes de 1 à 3 millimètres, sans les toucher avec les mains, dans les liquides étudiés plus haut (Voir Technique histologique).

Nous verrons que les anesthésiques agissent tous plus ou moins sur le rein en le lésant (chloroforme, éther, atropo-morphine, etc.). Aussi nous abstenons-nous d'endormir nos animaux en expérience, soit pour les opérer, soit pour les tuer. Pour l'opération, lorsqu'il s'agissait de lapin ou de cobaye, nous faisions immobiliser par un aide l'animal, tout en le maintenant avec des liens aux membres. Cela nous a semblé préférable aux appareils de contention classiques, qui, lorsque l'animal se débat, peuvent comprimer trop fortement les vaisseaux du cou, produire des crises convulsives et entraîner de la congestion rénale avec altérations épithéliales consécutives. Lorsqu'il s'agissait d'animaux de trop grande taille (chiens), nous recourions à l'injection d'atropo-morphine suivie d'inhalation d'une très faible dose de chloroforme. Dans ce cas, nous ne tenions pas compte de l'albuminurie immédiate, et nous évitions de pratiquer un examen histologique à courte échéance.

Nous opérions enfin nos animaux sans l'emploi d'aucun antiseptique, celui-ci pouvant en effet léser le rein ; c'est dire que nous pratiquions exclusivement l'asepsie, les mains de l'opérateur et la peau de l'animal n'étant même pas passées au sublimé ; nous nous contentions d'un lavage soigné et prolongé à l'eau bouillie et au savon et d'un lavage à l'alcool à 90° ; autant que possible même, nous évitions pour les sutures de nous servir de catgut conservé dans des solutions contenant des substances chimiques, et nous préférions l'usage du simple fil de couturière soigneusement aseptisé. Toutes ces précautions

s'expliquent par ce fait que nous voulions déceler les lésions fines du protoplasma cellulaire.

b) Altérations cadavériques. — Au début d'une étude anatomo-pathologique d'ensemble du tube contourné, nous devions, étant donnée la fragilité de l'épithélium, étudier les diverses modifications cellulaires qu'on pourrait rencontrer en dehors de tout processus pathologique. Il fallait nous mettre ainsi à l'abri de toutes les causes d'erreur résultant d'une altération cadavérique, et il était très important de savoir :

1° Dans quelles conditions un rein pouvait être prélevé, sans être déjà lésé cadavériquement ;

2° Quels étaient les caractères spéciaux des altérations cadavériques, permettant de les différencier des lésions pathologiques, et si on pouvait sur un rein recueilli dans les conditions ordinaires (24 heures après la mort) arriver à distinguer ce qui était cadavérique et ce qui était réellement pathologique.

Les altérations cadavériques des reins de lapin, de cobaye et de chien sont très rapides et très marquées. Nous avons sacrifié, pour nous en rendre compte, une série de lapins et de cobayes. Nous prélevions les reins 10 minutes, 15 minutes, 20 minutes, 30 minutes, 1 heure, 12 heures, 24 heures après la mort de l'animal.

Nous avons constaté que les altérations cadavériques étaient très prononcées dès la première heure après la mort ; il est même à remarquer que ces lésions ne sont guère plus intenses après 24 heures qu'après 2 heures ; c'est *dans la première heure surtout que ces modifications se produisent*, et elles sont très nettes dès le premier quart d'heure.

Les altérations portent principalement sur les tubes contournés, les tubes droits résistant beaucoup plus longtemps. Elles se présentent suivant trois types :

1er Type. — Les cellules se sont détachées en masse de la membrane basale, formant un bloc libre apparaissant comme

flottant dans un tube, limité par cette membrane basale. D'autres fois, quelques-unes seulement des cellules se sont détachées de la membrane basale et des cellules voisines et se retrouvent dans la cavité du tube.

2e Type. — L'épithélium est resté en place, mais il laisse échapper des boules sarcodiques qui se répandent dans la lumière du tube, s'y fusionnent plus ou moins, donnant l'apparence grossière d'un réticulum à grosses mailles remplies de rares et fines granulations. Les boules ont dilacéré la bordure en brosse, qui n'est plus visible que sous forme de bribes se colorant électivement par la fuchsine acide, plus ou moins libres ou flottantes dans la cavité tubulaire. Et encore ces débris de bordure ne sont bien visibles que si le rein a été recueilli pendant la première demi-heure.

3e Type. — Différent du précédent, en ce qu'il n'y a plus de trace nette de bordure. La cellule est *abrasée*, plus ou moins *déchiquetée* du côté de la lumière ; le protoplasma sus-nucléaire a disparu en même temps que la bordure en brosse. Ce dernier type est celui que l'on rencontre habituellement sur les coupes des reins recueillis 24 heures après la mort.

Des faits précédents découlent pour nous les principes suivants :

Dans toutes les expérimentations que nous rapporterons, le rein sera prélevé sur un animal vivant, et nous admettons, pour les raisons que nous venons d'indiquer, que chez le lapin et le cobaye, tout au moins, on ne peut tenir compte des lésions épithéliales qui ont été décrites sur des reins recueillis après la mort de l'animal. Dans certains cas, rares il est vrai, et pour nous permettre d'étudier les phénomènes symptomatiques accompagnant la mort de l'animal en expérience, nous n'avons recueilli le rein qu'après la mort, mais alors, nous avons assisté aux derniers moments de l'animal et avons pu prélever le rein *immédiatement* après la mort. Nous avons du reste recherché si

la période agonique causait au niveau des tubes contournés des lésions marquées, ce que nous n'avons pas noté, et nous avons pu voir également que celle-ci ne portait pas atteinte à la bordure en brosse.

On s'est posé la question (Sauer) de savoir s'il est préférable, une fois le rein enlevé, de prélever immédiatement des fragments de l'organe pour les fixer de suite, ou s'il vaut mieux attendre quelques instants afin que le rein ait le temps de se refroidir. Nous avons étudié, pour cette raison, ce que devenait le rein enlevé de la cavité abdominale si l'on attendait dix minutes pour le plonger dans le liquide fixateur, nous avons noté déjà quelques altérations. Nous sommes donc d'avis de le prélever sur l'animal vivant.

Conclusions. — *Il existe un repère assez commode pour juger si la lésion est ou non cadavérique, et il est basé sur la constatation de la brosse. Quand elle manque, alors que le noyau et le protoplasma sus-nucléaire sont conservés, on doit penser à une altération cadavérique ou à un vice de technique; si elle persiste alors que l'épithélium est très altéré, il s'agit certainement de lésions pathologiques.*

2° **Recherche des troubles morbides durant la vie de l'animal en expérience.** — Ces troubles sont intéressants à connaître, car ils permettent de suivre, chez l'animal vivant, les progrès de la lésion, son apparition clinique et son évolution. Mais ces troubles biologiques doivent auparavant être passés à un crible sévère; les résultats qu'ils fournissent ne sont de quelque importance qu'autant que l'expérimentateur aura su mettre de côté les causes d'erreur venant fausser les constatations, et ces causes d'erreur sont nombreuses.

Il est évident, tout d'abord, que toute suppuration, si minime soit-elle, qu'elle relève de l'injection ou qu'elle soit accidentelle (plaies produites par des batailles entre animaux, etc.), suffira pour faire rejeter absolument l'animal en expérience.

Celui-ci devra autant que possible être *isolé* dans une cage spéciale, il devra recevoir chaque jour, aux *mêmes* heures, la *même* nourriture.

Étudions maintenant la série des différents troubles biologiques.

Poids. — La pesée quotidienne peut évidemment donner d'excellents renseignements. Il faut avoir soin cependant, pour qu'elle ait une réelle valeur, qu'elle soit pratiquée aux mêmes heures (assez éloignées de l'heure des repas), dans les mêmes conditions ; avec la même balance, autant que possible. Ces préceptes une fois observés, il ne faudra lui donner de signification véritable que lorsque les variations en plus ou en moins seront continues, notables et s'espaceront sur plusieurs jours. Nous avons en effet pratiqué, pour nous en assurer, à plusieurs reprises la pesée quotidienne de lapins normaux ; nous avons constaté qu'il pouvait survenir, du jour au lendemain, des différences de 40, 50 grammes, et plus ; mais dans ces cas le poids remonte les jours suivants, et, en réalité, le poids moyen demeure sensiblement le même, à 20 grammes près.

Urines. — L'étude complète des urines serait précieuse dans l'étude des lésions rénales. Elle peut être pratiquée soit *qualitativement* soit *quantitativement*.

L'étude *quantitative* est malheureusement tout à fait illusoire. Nous l'avons faite soit chez des chiens, soit chez des lapins normaux, et nous avons constaté des différences journalières notables. Nous avions eu soin cependant de donner à l'animal la même quantité de nourriture exactement dosée, nous mettions cet animal dans une cage aménagée tout exprès, revêtue intérieurement d'opaline épaisse sur toutes ses parties ; les joints réunissant les plaques d'opaline étaient soigneusement étanches, enfin la goutière recevant les urines et les transmettant de suite dans un vase soigneusement fermé était construite de telle sorte qu'aucune partie de l'urine ne pouvait être perdue. Malgré ces précautions, nous notions des différences marquées dans le

volume des urines et surtout dans leur teneur en chlorure, en urée, dans leur point cryoscopique et les différentes valeurs $\frac{\Delta v}{P}$ $\frac{\delta v}{P}$ $\frac{\Delta}{\delta}$. Ces résultats sont, du reste, en parfaite concordance avec ceux publiés par MM. Lumière (38).

Quant à l'analyse qualitative, elle peut nous fournir de très utiles et très sûrs renseignements. Mais, là encore, existent d'importantes causes d'erreur qu'il faut éviter avec soin.

Albumine. — L'urine examinée au point de vue de l'albumine ne doit pas être mélangée aux matières fécales ou à la nourriture ; s'il se trouve une parcelle quelconque de celles-ci qui la souille, l'urine est impropre pour l'examen ; c'est dire de suite que les urines recueillies dans la gouttière ou le récipient situés à la base des cages, sont à rejeter pour cet examen. Il faudra donc soit sonder les animaux (chiens ou lapins), en ayant soin de ne pas léser le canal, soit obtenir l'urine par expression vésicale. Dans ce dernier cas, il faudra faire attention chez le mâle à ce que l'urine ne soit pas souillée de liqueur séminale. L'urine sera toujours filtrée, on l'acidulera ensuite, comme le conseille Brault, avec une solution d'acide trichloracétique à 30 p. 100, on aura soin de vérifier l'acidité du liquide au papier de tournesol ; on s'arrêtera dès que la réaction sera franchement acide (quelques gouttes) ; les urines du lapin sont souvent fortement alcalines, et le précipité produit à chaud, sans adjonction d'acide, peut très bien ne pas être de l'albumine. On obtient parfois à froid par acide trichloracétique un précipité ; celui-ci peut être soit de l'albumine, soit des pseudo-mucines. Or on sait que les pseudo-mucines ne coagulent pas par l'ébullition, ce qui les différencie de l'albumine urinaire ordinaire. On peut se servir également comme contrôle, soit du ferrocyanure acétique, soit de l'acide acétique seul et de la chaleur.

Il est encore, au point de vue de la constatation de l'albumine, deux autres causes d'erreur :

1° L'urine normale recueillie sur un cadavre d'animal peut être fortement albumineuse; d'où le précepte de ne jamais tabler sur l'examen de l'urine d'un animal mort;

2° Les lapins sont fréquemment albuminuriques; en d'autres termes, il n'est pas rare de trouver des lapins présentant de l'albumine dans l'urine; et cela, parfois dans les proportions de un demi, un tiers des lapins examinés. Nous avons constaté ce fait très souvent; nous avons eu soin d'étudier les urines à plusieurs jours d'intervalle chez le même lapin; si son urine avait été albumineuse la première fois, elle l'était également les autres fois. Dans le cas contraire, la même absence d'albumine était notée. Nous insistons beaucoup sur ce fait; il explique en effet bien des résultats dissemblables auxquels sont arrivés certains auteurs et que nous aurons à discuter. Il faudra donc, avant de soumettre l'animal à une expérience quelconque, s'assurer que ses urines ne sont pas albumineuses.

Cette règle de conduite s'appliquera également aux expérimentations sur d'autres animaux (chiens, etc.).

Examen histologique des urines. — Celui-ci renseignera sur la présence de cylindres et de cellules mononucléaires granuleuses. Ces dernières se retrouvent fréquemment dans certaines urines albumineuses. Nous avons examiné à ce sujet des urines de néphrites aiguës ou subaiguës (hommes et animaux). Nous avons retrouvé souvent de grandes cellules mononucléaires, à protoplasma bourré de grosses granulations présentant les mêmes réactions colorantes que la cellule rénale. Sans vouloir tirer de ce fait une conclusion trop hâtive, nous avons pu comparer ces grosses cellules granuleuses avec les cellules mononucléaires que l'on voit survenir en foule dans la cavité péritonéale de l'animal à la suite de l'injection de substance rénale; mononucléaires possédant tous les caractères des macrophages et se bourrant d'enclaves qui ne sont que des parcelles de tissu rénal (Voir fig. 2 et fig. 3, Pl. V). Or, ces macrophages sont en tous

points comparables aux gros mononucléaires granuleux que l'on constate dans l'urine au cours des grandes albuminuries. Il faudra avoir soin de ne pas confondre ces éléments avec les cellules vésicales, cellules du bassinet, cellules du vagin, qui se rencontrent souvent du reste en assez grand nombre dans l'urine du lapin.

Quant à la *cylindrurie*, nous avons pu contrôler chez l'homme et chez l'animal les recherches de Pehu (39) et nous n'admettons comme ayant réellement de signification clinique que les cylindres granuleux et certains cylindres graisseux.

Troubles fonctionnels. — Il est intéressant de noter, si l'animal a été pris de *convulsions*, à quelle heure exacte elles ont commencé, leur durée, leur intensité, leur répétition.

Il est également important de savoir si l'animal s'alimente bien ; le refus de nourriture est très souvent un signe précurseur de mort prochaine.

II. — Procédé d'étude in vitro.

L'étude *in vitro* d'un tissu se heurte de suite à des difficultés extrêmes. Il faut trouver pour lui l'analogue du bouillon de culture que les bactériologistes possèdent pour les microbes. Et encore, on ne peut songer à cultiver ce tissu, mais simplement à le placer dans des conditions telles qu'il ne puisse subir de ce fait aucune altération. Or, tout élément cellulaire, en dehors de l'organisme auquel il appartient, dégénère rapidement, la cellule rénale plus que tout autre, comme nous le verrons plus loin. Il était de toute nécessité d'arriver à conserver intact *in vitro* ce parenchyme glandulaire, un temps relativement assez long (une demi-heure à trois quarts d'heure) pour étudier sur lui l'effet de divers agents.

Il est un tissu merveilleusement disposé pour l'étude *in vitro* : le sang. On peut, en effet, maintenir intacts les globules en dehors de l'organisme, même pendant un temps assez long : il

suffit de les faire baigner dans un liquide salé de formule connue. Mais le sang est le seul tissu se prêtant aussi facilement à pareil examen, car ses éléments sont dissociés.

Nous avons cependant cherché à obtenir un liquide *réno-conservateur* et nous y sommes arrivé. L'emploi usuel des solutions de chlorure de sodium pour l'étude de l'hémolyse, nous a fait choisir une dissolution de ce sel pour notre milieu d'étude. On pouvait opérer de deux façons : soit en obtenant des cellules rénales par raclage et en les soumettant à l'action de diverses solutions de NaCl ; soit en mettant en contact avec l'eau salée de petits fragments de substance rénale. Nous avons essayé ces deux procédés ; mais nous rejetons absolument le premier, qui a sans doute le mérite d'être le plus simple, mais qui, en revanche, a le grave inconvénient d'être trop grossier, car on obtient indistinctement par le raclage aussi bien les épithéliums des tubes droits que ceux des tubes contournés, et, comme on ne peut pas suffisamment les différencier, il est impossible de démêler l'action, sur chacun d'entre eux, des différents corps toxiques employés.

Nous avons donc donné la préférence au second procédé, qui est beaucoup plus scientifique, mais qui est d'une exécution délicate, quoiqu'il paraisse simple à priori. Il suffit théoriquement, en effet, de placer les fragments de rein dans une solution saline titrée renfermant l'agent toxique et d'étudier ensuite, après fixation sur les coupes, les altérations fines qu'ils peuvent présenter.

Il nous a fallu une longue série de tâtonnements avant d'arriver à l'obtention d'une solution réno-conservatrice idéale. Et c'est au cours de ces travaux, que nous avons pu étudier, comme nous le verrons plus loin, l'action osmonocive du chlorure de sodium sur l'épithélium rénal. Contentons-nous de dire ici que le liquide réno-conservateur est représenté par une solution de NaCl dans l'eau distillée dont le point de congélation est $\Delta = -0^{\circ},78$.

Ce point cryoscopique correspond à peu près à une solution de 12 gr. 5 de NaCl dans 1.000 centimètres cubes d'eau distillée. Mais il ne faut pas se contenter de ce poids approximatif, et il est nécessaire, pour chaque solution en expérience, de prendre le point cryoscopique; la moindre évaporation, une erreur de poids semblant minime peut fausser en réalité les résultats en modifiant le point cryoscopique.

Le liquide réno-conservateur obtenu, on le met à l'étuve à 37°; lorsqu'il a acquis la température de l'étuve, on plonge dedans les petits cubes de reins, de 1 à 2 millimètres d'épaisseur, appartenant à des animaux préalablement saignés à blanc par section des carotides, et reconnus non albuminuriques; on laisse les morceaux dans le liquide une demi-heure, trois quarts d'heure, parfois plus longtemps, mais dans ce cas la conservation du tissu n'est plus parfaite. Puis les pièces sont mises dans le liquide fixateur de van Gehuchten et incluses avec notre technique habituelle.

L'étude *in vitro*, sur le rein, des substances toxiques peut se présenter dans deux conditions :

1° On peut rechercher l'action *in vitro d'un sel soluble*. Dans ce cas, il suffit de mettre dans de l'eau distillée autant de gouttes que l'on veut du toxique et d'ajouter la quantité nécessaire de NaCl pour que la solution ait $\Delta = -0°,78$;

2° D'autres fois, *l'agent toxique à examiner est du sérum*, du liquide amniotique; il suffira de ramener l'un ou l'autre à $\Delta = -0°,78$ par addition de quelques gouttes de NaCl.

Ces manipulations sont malheureusement longues et délicates; mais elles nous ont donné toujours des résultats très satisfaisants.

§ 2. — **Action du chlorure de sodium sur le tube contourné.**

La question de la toxicité pour le rein du chlorure de sodium était fort importante à résoudre, étant donné les travaux récents de MM. Achard et Widal et de leurs élèves au sujet de l'influence de la rétention des chlorures sur la pathogénie de l'œdème. Il était intéressant de soumettre à l'expérimentation ce problème d'ordre biologique et histologique et d'exposer les conclusions de physiologie tant normale que pathologique qu'on pourrait tirer des résultats acquis par l'expérimentation.

I. — Étude in vivo.

Les travaux antérieurs, souvent contradictoires, avaient établi :

1° *Que l'albuminurie peut être provoquée par une diminution dans l'apport des chlorures à l'organisme.* Rosenthal (40) a soumis des chiens à l'abstinence complète de sel et a vu survenir chez eux de l'albuminurie au moment où leurs chlorures urinaires diminuaient très notablement ;

2° *Que l'on fait apparaître l'albuminurie par un régime hyperchloruré.* Hoppe Seyler, von Wittich et Nasse avaient montré qu'une solution albumineuse laisse filtrer d'autant plus d'albumine qu'elle contient une proportion plus élevée de matières salines. Lépine (41) a constaté que l'injection dans les veines d'un animal d'une certaine quantité d'une solution saline à 7 p. 1.000 occasionne le passage de l'albumine dans les urines. A des chiens il a fait ingérer des solutions un peu concentrées de chlorure de sodium, il a de cette façon provoqué l'albuminurie et il a pu retrouver dans ces cas avec Blanc une lésion très évidente de l'épithélium du rein.

Les faits que nous avons nous-même observés peuvent être classés en deux catégories, selon qu'il s'agit d'hyper ou d'hypochloruration, et, dans chacun de ces groupes, nous avons à étudier les cas concernant les animaux dont les reins étaient antérieurement sains ou au contraire lésés.

Au point de vue de l'*hypochloruration,* nous avons expérimenté sur le lapin. L'animal, reconnu non albuminurique avant l'expérience, était nourri avec du pain sans sel mélangé avec de l'eau distillée. Dès les premiers jours de ce régime, nous avons pu constater de l'albumine dans ses urines et, en le sacrifiant, nous avons trouvé des lésions très nettes de l'épithélium des tubuli contorti, qui étaient gonflés, présentaient de nombreuses vacuoles, dans lesquelles les granulations protoplasmiques avaient presque entièrement disparu, et la bordure en brosse n'était plus visible que par endroits. En revanche, les noyaux étaient encore en place et très nettement colorés.

Quant à *l'hyperchloruration,* nous avons pu noter que, lorsque le rein est sain, les quantités de chlorure de sodium que l'on administre habituellement par injection de sérum physiologique sont incapables de provoquer de l'albuminurie. A des animaux de petite taille, nous avons fait des injections sous-cutanées de sérum physiologique salé à raison de 7 centimètres cubes par kilogramme d'animal, ce qui correspond à une injection de 500 centimètres cubes environ chez un homme de poids normal. A ces doses, nous n'avons jamais constaté d'albuminurie à condition que les injections ne fussent pas prolongées pendant plus de deux ou trois jours ; et, en sacrifiant les animaux à cette date, nous avons pu voir que leurs reins n'étaient pas lésés. Si, chez ces animaux de petite taille, ces injections d'eau salée à la même dose sont continuées pendant une série de jours, l'albuminurie apparaît et l'on constate des lésions rénales.

Au contraire, si on administre des doses élevées de chlorures de sodium, comme le faisaient Lépine et Blanc et comme nous

l'avons fait nous-même, on note l'apparition de l'albumine. Nous l'avons, pour notre part, constatée dès les premiers jours et, à l'autopsie des animaux, nous avons trouvé des lésions de l'épithélium des tubuli contorti, surtout caractérisées par une disparition périnucléaire des granulations protoplasmiques avec aspect pseudo-vacuolaire de la portion sus-nucléaire, dû à la fonte des granulations (Voir fig. 2, Pl. II). Nous avons traité ainsi trois lapins. Nous faisions une prise de sang par ponction intracardique, puis nous injections quotidiennement, pour deux lapins, 15 centimètres cubes, par kilogramme d'animal, de solution salée à 12/1000, pour le troisième 30 centimètres cubes par kilogramme de solution salée à 7/1000.

Lorsque les reins sont antérieurement lésés, les résultats sont encore plus nets en ce qui concerne l'albuminurie ; chez un lapin présentant de l'albumine dans les urines, nous avons vu doubler et tripler cette quantité d'albumine, sous l'influence des mêmes doses journalières de sérum artificiel (7 centimètres cubes par kilogramme), qui étaient incapables de provoquer l'albuminurie chez des animaux sains. Dans ce cas, l'injection pratiquée pendant trois jours amena la mort le quatrième. Achard et Paisseau ont décrit (48) des altérations cellulaires de l'épithélium des tubes contournés, à la suite d'injections hyper et hypotoniques, analogues à celles que nous avons nous-même trouvées.

Ces données expérimentales sur l'animal nous conduisent à des conclusions semblant paradoxales. D'où l'ancienne opinion de Lecorché et Talamon (42) qui, relatant les anciennes expériences, admettent qu'il s'agit là « de faits absolument contradictoires », et ils ajoutent plus loin : « Ce sont des faits à vérifier ; il faut se borner pour l'instant à enregistrer ces contradictions. »

II. — Étude in vitro.

Pour expliquer tous ces faits litigieux de la physiologie pathologique du rein, l'idée nous est venue d'avoir recours à

l'étude des lésions rénales *in vitro*. En agissant ainsi, nous ne faisions d'ailleurs qu'appliquer au rein le procédé employé par Chantemesse et Lamy pour étudier l'action des toxines sur le muscle cardiaque ; et rien ne paraît plus simple à priori que la mise en œuvre de cette méthode, quand il s'agit du rein. Il suffit en effet, théoriquement, de placer des fragments de rein dans des solutions salines titrées et d'examiner ensuite après fixation les altérations fines qu'ils peuvent présenter.

Pratiquement, nous opérions de la façon suivante :

Les reins sont recueillis sur l'animal qu'on vient de sacrifier à l'instant même, par section des carotides, et immédiatement on en prélève des fragments dont les uns sont fixés directement pour servir de préparations *témoins ;* les autres sont plongés d'abord, pendant une demi-heure, dans des solutions chlorurées portées à 37° par séjour à l'étuve à 37°, puis mis dans le fixateur et inclus.

Les résultats obtenus ont été extrêmement précis, et nous avons pu constater ainsi qu'il existe des solutions salées dans lesquelles l'épithélium rénal se conserve intact et que pour cette raison nous nommons *réno-conservatrices*.

Les autres solutions, qui sont à un point de concentration différent, altèrent l'épithélium des tubes contournés, elles sont *néphrolytiques*.

La solution salée réno-conservatrice a été très difficile à déterminer, et il nous a fallu une longue série de tâtonnements avant d'arriver à une conclusion précise.

Dans une première série d'expériences, les fragments de rein ont été portés dans des solutions de NaCl correspondant aux points cryoscopiques suivants :

— 1°,08
— 0°,89
— 0°,20

Les morceaux ainsi traités présentent tous sur leurs coupes

des altérations épithéliales, mais il est très facile de noter aussi que les préparations les moins mauvaises correspondent aux fragments qui ont séjourné dans la solution congélant à — 0°,89.

La même expérience fut recommencée à six reprises, et chaque fois, quoique nous fissions varier la durée du séjour dans le liquide salé, nous avons eu des résultats comparatifs.

Guidé par ces premières constatations, nous avons fait ensuite une série de vingt solutions ayant des points de congélation très rapprochés et s'échelonnant de — 0°,50 à — 1°.

Les coupes des morceaux plongés dans ces liquides ressemblaient dans leur ensemble à celles des fragments de rein traités par le liquide congélant à — 0°,89, sauf cependant en ce qui concerne les petits morceaux traités par les solutions dont les points cryoscopiques répondaient à — 0°,76 et — 0°,80 qui nous donnaient des préparations bien meilleures.

Il nous fut facile alors, en essayant des liquides salés ayant pour point de congélation — 0°,77, — 0°,775, — 0°,785 et — 0°,79, de nous assurer que la solution qui pouvait être considérée comme idéalement réno-conservatrice était celle qui congelait à — 0°,78[1].

L'épithélium est merveilleusement conservé, la lumière des tubes est très nette, ne contient aucun débris cellulaire et est limitée par une bordure en brosse continue ; quant au protoplasma, on en distingue très facilement les granulations, qui prennent, près de la membrane basale, l'aspect des stries décrites par Heidenhain. En un mot, les figures obtenues correspondent à celles du tube contourné normal (Voir fig. 1, Pl. I).

Nous sommes donc arrivé à cette première conclusion qu'une solution de NaCl congélant à — 0°,78 constitue un milieu éminemment réno-conservateur ; elle laisse intactes la forme et les réactions histo-chimiques des épithéliums du rein.

(1) La solution à $\Delta = -0°,785$ donne également de très bons résultats.

Toutes les autres solutions salées sont néphrolytiques. Si, en effet, nous examinons les coupes des fragments de rein qui ont été plongés dans des liquides salés congelant à — 0°,90 ou à — 1° par exemple, nous constatons que les épithéliums des tubuli contorti sont comme ratatinés vers la membrane basale, et dans cette sorte de mouvement de recul, ils ont expulsé par expression une grande partie de leurs granulations sus-nucléaires (Voir fig. 1, Pl. II).

Si nous envisageons, au contraire, les résultats obtenus avec les liquides congelants à — 0°,20 ou à — 0°,40, nous remarquons que les cellules des tubes contournés sont gonflées à tel point qu'elles ont presque toutes éclaté, brisant la bordure en brosse, qui n'existe plus que sous forme de parcelles discontinues, expulsant granulations protoplasmiques et noyaux, de sorte que la cellule n'est plus représentée que par une série de vacuoles contenant quelques rares granulations (Voir fig. 2, Pl. I).

Il est à noter que dans toutes ces préparations où les épithéliums des tubes contournés sont si altérés, les cellules des tubes droits ont au contraire conservé leur forme et leur structure normales.

A nous en tenir aux résultats bruts, nous pourrions dire que les solutions de chlorure de sodium sont toutes toxiques pour le rein, sauf celle qui congèle à — 0°,78.

Toutefois, en donnant cette interprétation aux faits constatés, nous irions à l'encontre de la conception de l'action toxique. Il est possible, en effet, de préciser le degré de toxicité d'une substance organique ou inorganique, de savoir à quelle dose exacte elle doit être employée pour être nocive et au-dessous de laquelle elle cesse de produire ses effets. En revanche, il serait tout à fait contraire à l'essence même de la notion de toxicité de supposer qu'une substance, qui est indifférente à une dose donnée, est toxique à une dose moins élevée ; or, c'est ce qu'il faudrait admettre, si l'on soutenait que les solutions de NaCl agissent sur le rein par toxicité, puisqu'une solu-

tion congelant à — 0°,78 conserve dans leur forme les épithéliums rénaux, tandis qu'une autre solution congelant à — 0°,30, c'est-à-dire contenant moins de sel, détruit les cellules. Il ne s'agit donc pas là de toxicité.

Il est très facile, d'ailleurs, de se rendre compte de ce qu'est cette action qui n'est pas toxique. Elle répond, en effet, en tous points, à ce que nous savons de *l'osmonocivité*. Que devient un globule rouge placé dans un liquide hypotonique ? Il subit un gonflement progressif, qui peut déterminer une rupture de sa paroi avec diffusion de l'hémoglobine dans le milieu ambiant. Si le liquide est hypertonique, il provoque le ratatinement des globules et leur déformation en boule épineuse. Nous jugeons inutile d'insister sur l'identité de ces phénomènes physiques avec ceux que nous avons constatés au niveau des cellules des tubes contournés, et nous nous croyons en droit d'affirmer que, *in vitro*, tout au moins, le chlorure de sodium n'a pas d'action toxique spécifique sur le rein. Si les solutions qui congèlent à — 0°,78 sont réno-conservatrices, c'est qu'elles sont isotoniques ; si les autres solutions altèrent les épithéliums rénaux, c'est qu'elles sont hyper ou hypotoniques ?

MM. Hallion et Carrion (43) expliquent la production de l'albuminurie en cas d'injections chlorurées intra-vasculaires, par une modification qualitative des albumines circulantes ; ils se fondent sur leurs expériences personnelles et sur celles de Victor Henry et Mayer. Nous ne rejetons nullement à priori leur hypothèse, très intéressante, mais nous ne saurions admettre par contre, leur opinion sur l'action *in vitro* des solutions chlorurées sur le rein. Tout en étant « fort disposés à admettre théoriquement que les variations des chlorures peuvent parfois altérer l'épithélium rénal par osmonocivité », ils déclarent ne pouvoir souscrire aux arguments expérimentaux sur lesquels nous nous sommes fondé pour appuyer cette hypothèse. « Il se pourrait fort bien, disent-ils, qu'une solution de chlorure de sodium hypertonique,

déshydratante, donnât, au point de vue histologique, des résultats meilleurs qu'une solution isotonique. » Nous leur ferons remarquer que les résultats que nous avons obtenus pour la cellule rénale sont absolument analogues à ceux que l'on obtient pour le globule sanguin, et cependant il n'est venu à l'idée de personne de déclarer que les solutions hyper ou hypotoniques qui détruisaient l'hématie, correspondaient sur le vivant à des solutions isotoniques par exemple, ou bien encore que les liquides isotoniques *in vitro* avaient certainement *in vivo* d'autres propriétés. Pour juger de l'isotonie d'une solution vis-à-vis de l'hématie, on ne peut évidemment se fonder que sur les données histologiques, et on considère comme isotonique à l'hématie la solution qui, *in vitro*, ne la détruit pas. Nous voyons donc que ce que nous avons décrit pour la cellule rénale n'est qu'une application de la loi générale de l'osmonocivité ; les solutions hyper, hypo ou isotoniques agissent vis-à-vis de la cellule rénale comme elles peuvent agir vis-à-vis de toute cellule vivante, et ce serait, à notre avis, la négation de toute donnée expérimentale que d'admettre que la solution qui, au point de vue histologique, conserve la cellule rénale, ne représente pas en réalité la solution isotonique. Du reste, dès l'instant que MM. Hallion et Carrion admettent le principe de l'osmonocivité en ce qui concerne la cellule rénale, il leur est difficile par cela même de rejeter nos conclusions dans leur ensemble. Les préparations histologiques ne peuvent et ne doivent jamais représenter une cellule et un tissu tels qu'ils existent *in vivo* ; mais les variations de structure qu'ils subissent du fait des agents fixateurs et colorants se traduisent sur les coupes histologiques, lorsqu'on les traite d'une façon toujours identique par ces mêmes agents, par des modifications toujours identiques elles aussi. Admettre le contraire serait dénier toute valeur à toute étude anatomo-pathologique.

Cette découverte de l'osmonocivité sur le rein est fertile en déductions.

Elle nous explique l'action prétendue toxique du sérum normal d'un animal injecté à un autre animal de même espèce ou d'espèce différente. L'albuminurie qui peut en résulter et même les lésions rénales qu'elle peut causer (Linossier et Lemoine) (44) sont uniquement fonction de conditions d'osmonocivité ; on cause de l'albuminurie mécanique mais non toxique.

Elle nous fournit un moyen commode d'étudier *in vitro* le rein, grâce à l'existence d'une solution réno-conservatrice.

Elle autorise certaines déductions de physiologie normale et pathologique sur lesquelles nous allons insister.

III. — Déductions de physiologie normale et pathologique tirées de l'action de NaCl sur le parenchyme rénal.

Nous croyons qu'au niveau des glomérules normaux, dans les conditions physiologiques, filtre une solution saline dont la tension osmotique est toujours la même et répond à la concentration moléculaire idéale pour que le liquide ne soit pas osmonocif à l'égard de l'épithélium rénal. Cette concentration reste constante pendant toute la durée de la traversée des tubes sécréteurs, au niveau desquels les échanges se font de molécule à molécule entre le chlorure de sodium et les autres éléments qui constitueront l'urine complète. Ce n'est qu'à partir des tubes droits qui, comme nous l'avons vu, ne sont pas sensibles à l'action osmonocive, que l'urine se concentre par résorption d'eau, résorption qui sera plus ou moins considérable selon la rapidité du passage de l'urine. En somme, pour nous, ce qui assure l'intégrité des cellules nobles du rein, c'est qu'elles sont toujours en contact avec un liquide dont la concentration est telle qu'il ne peut pas les léser par osmonocivité ; ce degré de concentration peut varier, pensons-nous, pour des espèces animales différentes, mais doit être le même pour une espèce donnée. Nous croirions assez volontiers qu'il est représenté par un point de congélation

de — 0°,78 pour le lapin et le cobaye, mais nous ne sommes pas fixés pour l'homme et les différents animaux [1].

La conception à laquelle nous sommes arrivé, que la solution saline qui filtre au niveau du glomérule a une tension osmotique toujours la même dans les conditions physiologiques, concorde d'ailleurs entièrement avec ce que nous savons des autres humeurs : c'est ainsi que le sérum sanguin, par exemple, de même que le liquide céphalo-rachidien, conserve le même point cryoscopique, et cela quels que soient les apports de l'organisme.

Cette notion physiologique étant admise, il sera facile d'expliquer les altérations que l'on provoque en modifiant l'apport des chlorures ; elles se produiront chaque fois que la solution qui filtre au niveau du glomérule viendra à varier en plus ou en moins. Mais, fort heureusement, quand le rein est sain, les modifications que l'on fait subir à l'apport des chlorures n'ont pas, à moins qu'elles ne soient considérables, d'influence sur la concentration moléculaire du liquide filtré par le glomérule.

Si en effet, on donne à un sujet, une alimentation très chlorurée, et que de ce fait les chlorures soient éliminés par le rein en quantité plus notable, il passe en même temps davantage d'eau au niveau des glomérules, ce qui assure l'équilibre de la tension osmotique. Que si, au contraire, le rein étant normal, on diminue la quantité des chlorures ingérés, le taux des sels passant par les glomérules peut être moindre, mais alors l'eau est diminuée aussi, de telle sorte que la concentration ne varie pas. Ce n'est que dans les cas extrêmes, c'est-à-dire quand on augmente d'une

(1) On n'est pas d'accord sur la concentration moléculaire de la solution saline qui filtre au niveau des glomérules. Van Koranyi admet que la tension osmotique de cette solution est moins élevée que celle du sérum. Claude et Balthazard avaient supposé tout d'abord que le liquide qui filtre au niveau du glomérule a même tension osmotique et par suite même point de congélation que le sérum, soit — 0°,56. Depuis lors, ils ont modifié leur opinion dans le sens de celle de Koranyi, parce qu'ils ont constaté que l'urine de certains polyuriques avait un point cryoscopique inférieur à — 0°,30.

façon très notable les chlorures de l'organisme, ou que l'on supprime tous les sels de l'alimentation, qu'on peut produire des lésions rénales.

Il existe d'ailleurs un double *appareil de protection* pour la cellule du tube contourné contre l'osmonocivité. Le premier est le glomérule, qui doit être considéré comme un filtre électif tendant à s'opposer à la filtration d'un liquide osmonocif pour les tubuli contorti. Le deuxième est représenté par la *bordure en brosse*. Nous pensons que cette partie différenciée de la cellule, recouvrant le segment de celle-ci qui entre seul en rapport avec le liquide circulant dans le tube, constitue un véritable moyen de défense de la cellule.

Aussi si le rein est sain, les modifications de concentration du liquide glomérulaire et partant les lésions qu'elles peuvent déterminer nécessitent des variations notables dans l'apport des chlorures à l'organisme.

En revanche, quand le rein est antérieurement lésé, qu'il s'agisse d'altérations du glomérule, ou bien de modifications de structure dans la bordure en brosse, comme on les constate au cours des néphrites, il suffit d'augmenter légèrement la dose des chlorures alimentaires pour voir croître l'albumine d'une façon notable ou même la voir apparaître en cas de néphrite latente.

CONCLUSIONS. — *Le chlorure de sodium n'a pas d'action toxique spécifique sur le rein, il agit sur le tube contourné par osmonocivité.*

§ 3. — Action de diverses subtances toxiques (chimiques, végétales, bactériennes) sur le tube contourné.

Notre but en entreprenant l'étude expérimentale de ces agents sur le tube contourné n'est pas de faire une revue didactique des altérations du rein au cours des intoxications et des infec-

tions. De multiples travaux ont déjà paru sur ce sujet qui démontrent l'influence néfaste de certains poisons sur le rein. Claude (45), dans sa thèse très documentée, a montré les lésions histologiques de l'organe pris dans son ensemble vis-à-vis des toxines. Quant à nous, nous avons exclusivement limité nos observations au tube contourné. L'étude approfondie du tube sain nous avait montré l'importance de la bordure en brosse dans la structure normale de l'organe. Or, les descriptions anatomo-pathologiques faites jusqu'à ce jour la passent habituellement sous silence ; nous nous demandions de plus si les figures regardées jusqu'ici comme l'expression d'une néphrite légère, avec gonflement des cellules, abrasement de l'épithélium, boules hyalines, correspondaient bien à la réalité des faits et ne tenaient pas plutôt à des altérations de fixation; le tableau lésionnel qu'on en donnait semblait en effet reproduire exactement les figures que nous obtenions, au début de notre étude, sur un rein sain avec les différentes méthodes imparfaites de fixation.

L'extrême altérabilité du protoplasma cellulaire des tubes contournés ne pouvait-il induire en erreur, faire admettre comme pathologiques des lésions purement contingentes ?

La question était d'importance, une pareille interprétation donnant tout d'abord une description erronée de lésions, réelles sans doute; mais elle exposait surtout, soit à laisser passer inaperçues des altérations fines, impossibles à déceler sur un parenchyme aussi maltraité par les fixateurs, soit à décrire comme véritables des lésions qui n'existaient pas.

Une revision d'ensemble s'imposait concernant l'étude histologique du tube contourné. C'est en nous basant sur des examens multiples, répétés (46), en faisant varier aussi souvent que possible la quantité et la qualité de l'agent toxique, que nous sommes arrivé à cette certitude que les altérations du tube contourné du rein se présentaient avec *des caractères tout différents de ceux qu'on leur attribuait jusqu'ici.* Les lésions se montrent

toujours suivant des types semblables, faciles à décrire et à retrouver.

I. — ÉTUDE IN VIVO.

Lésions histologiques du tube contourné du rein d'un animal traité par des injections de substances toxiques.

Nous avons expérimenté avec :

Des toxiques chimiques : Plomb, sublimé, phosphore, acide chromique, chloroforme, cantharidate de soude ;

Des toxiques végétaux: Ricine, abrine ;

Des toxiques bactériens : Toxines diphtérique, tétanique, pyocyanique (1).

Nous n'étudierons pas ici séparément les altérations produites par chacun de ces différents agents ; on n'aura qu'à se reporter aux examens histologiques relatés tout au long, à la suite de chacune des expériences. (Voir Pièces justificatives.)

Nous considérerons dans ce chapitre les lésions dans leur ensemble sous deux aspects :

1° Le toxique a agi de façon brutale, massive, provoquant au niveau de l'organe des lésions *aiguës* ;

2° Le toxique a agi de façon lente ou bien l'intoxication, tout en étant intense, a permis une survie longue. Il nous était alors loisible d'étudier les modifications *chroniques* subies par les tubes contournés.

Lésions aiguës. — La *topographie des lésions* est intéressante à préciser ; nous avons pu noter sur nos différentes coupes qu'elles sont toujours en *îlots*. Malassez, Claude, Pettit avaient déjà fait pareille constatation dans certains cas. Nous avons retrouvé d'une façon *constante* ce mode lésionnel. L'intoxi-

(1) Toutes ces toxines avaient été très aimablement mises à notre disposition par l'Institut Pasteur.

cation est-elle très énergique, toutes les cellules sont atteintes mais à des degrés divers, des îlots de un, deux, parfois trois ou quatre tubes tranchent par leur plus forte altération sur les tubes voisins moins lésés ; le fait est bien plus frappant si le poison employé est moins toxique : on constate alors facilement des îlots de un, deux tubes, ou même plus, qui sont seuls atteints, alors que, tout autour d'eux, les autres tubes sont sains ; beaucoup plus rarement, dans un même tube, on peut voir qu'à côté de deux ou trois cellules plus altérées, il en reste encore une, que l'on peut considérer comme saine. Quant *aux lésions elles-mêmes*, nous en décrivons, suivant leur intensité, trois stades :

1er Stade. — *Lésion de cytolyse protoplasmique du 1er degré.* — La cellule a conservé son aspect, son volume et sa forme normale. Elle semble saine en tous les points, sauf en une zone spéciale ; autour du noyau, on constate une véritable auréole claire, libre de toute granulation.

Toute la portion excentrique de la cellule possède ses granulations normales, celles-ci sont cependant plus volumineuses et progressivement plus rares à mesure qu'on se rapproche de la région périnucléaire. D'où un aspect tout particulier de la cellule, comme estompé ; le noyau, la bordure en brosse sont absolument normaux. Cette dernière forme un revêtement dont les fines brosses sont nettement distinctes.

2e Stade. — *Lésion de cytolyse protoplasmique du 2e degré* (Voir fig. 2, Pl. III). — La lésion de l'épithélium des tubes contournés attire l'attention du premier coup d'œil tellement elle est manifeste.

Les granulations ont presque entièrement disparu dans toute l'étendue de la cellule qui a pris un aspect clair, tout à fait spécial. Toute la zone périnucléaire et celle située entre le noyau et la bordure en brosse apparaissent transparentes sans granulation ; on peut y distinguer parfois un fin réticulum. La portion protoplasmique, au contraire, touchant la membrane basale où siègent normalement les bâtonnets de Heidenhain, a conservé ses

granulations, mais celles-ci sont ordinairement plus volumineuses et, dans ce cas, les bâtonnets ne sont plusvisibles. La transition entre les zones granuleuses et non granuleuses se fait suivant une ligne bien limitée et déchiquetée. Ce qui nous fait penser que les lésions décrites sous le nom d'abrasement cellulaire pourraient bien provenir de la disparition artificielle de la zone sus-nucléaire et de la bordure en brosse.

Celle-ci *persiste constamment* ; ses affinités fuchsinophiles et ses brosses bien distinctes la font facilement reconnaître. Le revêtement qu'elle forme est *continu*, mais prend souvent un aspect *arborescent* du fait du gonflement extrême de la cellule. Aussi très souvent la lumière du tube est étroite et les brosses se touchent. Il n'existe parfois plus de ligne pointillée comme normalement à la base de la bordure en brosse.

Le noyau est soit boursouflé, soit rétracté ; le plus souvent il paraît irrégulier de contour et se teinte beaucoup plus fortement par les matières colorantes ; on n'y distingue plus nettement ses grains de chromatine et son réseau.

La membrane basale tranche par sa couleur rouge intense sur la bande protoplasmique qui lui est accolée.

Les limites inter-cellulaires, qui normalement sont invisibles, deviennent alors parfois assez nettes. On peut ainsi schématiser l'aspect de la cellule : *une bande claire* contenant le noyau, limitée en haut par une *zone rouge* formée par les brosses, en bas par une ligne *rouge* homogène bordée par une frange à granulations *violet-noirs*. (Voir fig. 1 et 2, Pl. IV. Lésions analogues).

3e Stade. — *Lésion de cytolyse protoplasmique du 3e degré.* — La lésion peut revêtir deux types (Voir fig. 2, Pl. III ; fig. 4, Pl. IV, et fig. 1, Pl. V).

1er Type. — La brosse et la membrane basale seules ont persisté ; l'intervalle entre ces deux lignes rouges est rempli par un espace clair sans aucune ou avec quelques très rares granulations ; il existe, ou non, un noyau déformé, mal coloré ; il n'est

plus souvent représenté que par des simples débris nucléaires prenant fortement l'hématoxyline. On devine parfois un fin réseau cellulaire.

2e Type. — Plus fréquemment noté :

La bordure en brosse, dilacérée par l'éclatement de la cellule, n'est plus guère représentée que par des débris, *reconnaissables* d'une part à leur couleur rouge intense, d'autre part à leur striation. Il n'existe plus qu'une membrane basale très nette ; tout le reste du tube n'est plus qu'un magma soit amorphe, se colorant intensément, soit réticulaire, limitant de larges mailles vides ou comblées par de rares granulations, des débris de brosse ou de noyau.

Ce mode lésionnel de l'épithélium des tubes contournés avec trois stades nous semble de la plus haute importance, car nous l'avons retrouvé quel que soit l'agent nocif employé. Il nous paraît susceptible d'éclairer sur plusieurs points la physiologie pathologique des néphrites. Il y a lieu en effet de se demander ce que deviennent ces granulations protoplasmiques qui ont subi la cytolyse ; pour notre part, nous avons tendance à croire, d'après nos expériences, qu'elles passent en partie dans la circulation, en partie dans l'urine.

Dans le sang, elles concourent à augmenter sa toxicité et en particulier à causer des lésions de l'autre rein, dans le cas de lésion unilatérale primitive (voir chapitre VI) ; les granulations qui passent dans l'urine contribuent à la production de l'albumine urinaire, différente pour cette raison de celle du sang ; nous comprenons aussi pourquoi l'albuminurie est constante et abondante dans la néphrite épithéliale. Nous allons voir, en étudiant les lésions chroniques du tube contourné, que leur aspect tout autre explique les différences si considérables notées entre elles et les précédentes dans la teneur en albumine des urines.

2° **Lésions chroniques.** — Lorsque les doses de toxique injectées à l'animal ont été graduées de telle sorte que l'intoxication soit

lente, ou bien lorsque la dose de toxique employée d'une façon massive n'a pas été assez forte pour entraîner la mort, on assiste, au niveau du parenchyme rénal, à l'éclosion des lésions chroniques. Le tissu conjonctif s'est développé à l'entour des glomérules, s'étendant plus ou moins entre les tubes contournés. Ici encore, les lésions se font par placards et on retrouve des points où les tubes contournés sont normaux sans tissu de sclérose avoisinant, tandis qu'en d'autres endroits ils sont plus ou moins étouffés par ce même tissu.

Nous décrirons, au niveau du tube contourné, deux types de lésions chroniques :

1er Type.— Il concerne les tubes compris dans les larges îlots de sclérose (Voir fig. 3, Pl. III).

1er Stade. — Le tube présente à peu près son aspect normal ; il possède une lumière, une bordure en brosse, un protoplasma granuleux avec bâtonnets de Heidenhain, un noyau, une membrane basale, mais il paraît comme *tassé* sur lui-même ; sa lumière est réduite à l'état de fente étoilée.

2e Stade. — Le tube prend un contour irrégulier, il semble comme plissé extérieurement par le tissu de sclérose ; la lumière est étoilée ; les brosses pressées les unes contre les autres sont cependant encore distinctes. Son protoplasma est dense, les granulations sont intimement accolées.

3e Stade. — Le tube est tout à fait ratatiné, ses contours extérieurs sont devenus irréguliers, stellaires ; il est dans son ensemble comme ramassé sur lui-même, aussi ses dimensions sont-elles très réduites. La lumière n'existe plus, on trouve au centre du tube un amas rouge en forme d'étoile, vestige de la bordure en brosse dont les striations ne sont pas visibles.

4e Stade. — Le tube se présente sous la forme d'un amas granuleux, irrégulier, entouré par le tissu de sclérose ; la membrane basale persiste avec ses réactions colorantes ; le protoplasma cellulaire se distingue par sa teinte violet-noire et l'on

y retrouve encore une structure granuleuse ; au centre de cet amas, il persiste dans la plupart des tubes un point de dimension variable tranchant par sa couleur rouge, dernier reste de la bordure en brosse.

5e Stade. — La sclérose est tellement envahissante, qu'il ne subsiste plus du tube contourné qu'un amas granuleux de moins en moins volumineux ; la membrane basale est un des derniers éléments qui disparaissent.

2e Type. — *Dilatation et transformation du tube.* — On rencontre fréquemment, en examinant des reins d'animaux, des tubes à structure spéciale, à lumière large, sans bordure en brosse et qu'il est impossible d'identifier avec un segment quelconque du tube urinifère normal. Pour nous, ces images reproduisent des tubes contournés, dont la structure s'est totalement modifiée à la suite d'altérations pathologiques antérieures.

On sait, en effet, combien il est rare de trouver un rein absolument normal. Une cause quelconque a porté son effet, fugace, à un moment quelconque, sur le rein ; mais le tube lésé, au lieu de récupérer complètement sa forme normale, a modifié sa structure. Telle serait peut-être l'origine des albuminuries à minima dues à une néphrite parcellaire (Lecorché et Talamon). Si le toxique a agi d'une façon plus intense, tout en permettant une certaine survie, le nombre des tubes ainsi lésés sera plus considérable.

C'est au niveau de ces tubes dilatés et transformés qu'on retrouve fréquemment des cylindres.

L'aspect des tubes ainsi modifiés est du reste caractéristique ; leurs diamètres semblent notablement augmentés, ils ont une lumière très large absolument libre (sauf ceux contenant des cylindres), la membrane basale est très nette. Il n'existe plus de bordure en brosse ; la cellule est limitée du côté de la lumière par un bord très net, comme coupé à l'emporte-pièce, sur toute la circonférence intérieure du tube ; le noyau touche ce bord, et il est le plus souvent oval, à grand axe parallèle à ce dernier.

Quant au protoplasma, il forme une bande très basse à structure assez homogène, sans striations de Heidenhain, sans limite cellulaire ; ces tubes contournés modifiés pourraient être confondus avec des tubes collecteurs, mais il ne s'agit pas ici de cellules cylindriques claires à beau noyau central, nettement distinctes les unes des autres, donnant du côté de la lumière du tube une ligne non pas taillée à l'emporte-pièce, mais légèrement festonnée.

De plus, on peut suivre sur les coupes, en en étudiant un assez grand nombre, les diverses modifications que subit à la longue le tube contourné pour prendre cet aspect définitif. On peut très exactement schématiser ces phases de la façon suivante (Voir fig. 4, Pl. II, et fig. 3, Pl. IV. Lésions analogues).

1re Phase. — Le tube est très dilaté, la bordure en brosse forme encore un revêtement complet, mais elle se présente sous l'aspect soit d'une bande rouge continue pas très élevée, dans laquelle on distingue encore des brosses assez agglomérées, soit des striations beaucoup plus grosses et plus écartées que normalement. Le protoplasma cellulaire est très bas, les striations de Heidenhain occupent presque toute la hauteur de la cellule ; elles peuvent disparaître (Voir fig. 3, Pl. IV).

2e Phase. — La bordure en brosse ne forme plus une ligne continue ; par places elle manque ; en d'autres points, il ne subsiste qu'un léger chevelu constitué par quelques brosses agglomérées. On peut constater dans l'intérieur de la lumière un magma formé de petits amas irréguliers, se colorant en rouge intense par la fuchsine acide; magma dans lequel il est permis de supposer qu'existent, à un moment, des débris de la brosse, contribuant à l'édification du cylindre (Voir fig. 3, Pl. IV, et fig. 4, Pl. II).

3e Phase. — Le tube est toujours très dilaté ; le protoplasma cellulaire se présente sous la forme d'une couche mince, sans bâtonnet de Heidenhain, granuleuse ; la bordure en brosse a presque partout disparu ; par place, il subsiste encore une bande rouge homogène ; le contour de la cellule du côté de la

lumière est nettement tranché, comme fait à l'emporte-pièce, mais en certains points cependant, on voit cette ligne laisser un passage au protoplasma granuleux de la cellule, qui va se disposer autour de l'amas fuchsinophile situé dans l'intérieur du tube.

4e Phase. — La bande protoplasmique devient de plus en plus mince, le cylindre de plus en plus volumineux, son centre fuchsinophile finit souvent par disparaître et il n'est plus représenté que par un amas granuleux, finissant par occuper toute la lumière du tube, dont il est franchement séparé par la ligne nettement tranchée limitant le protoplasma cellulaire (Voir fig. 2, P. IV. Un tube avec cylindre. Lésions analogues).

Certains tubes ne possèdent pas de cylindre, celui-ci ayant été expulsé ou peut-être ne s'étant pas formé, la cytolyse totale de la cellule (bordure en brosse et protoplasma) s'étant faite progressivement et ses produits ayant été évacués de suite sans séjour dans la lumière du tube.

A notre avis, on pourrait comprendre de la façon suivante, dans bien des cas, nous ne voulons pas affirmer dans tous, la transformation de l'épithélium du tube contourné. La cellule présente des lésions de cytolyse protoplasmique, elle expulse ses granulations, qui vont soit par fonte, soit par effraction, dans la lumière du tube. Lorsqu'elle se trouve ainsi dénuée de ses granulations, son protoplasma se ratatine sur lui-même autour de son noyau, la cellule devient basse, aplatie, tandis que la bordure en brosse subsiste encore dans sa totalité ou en partie.

Peu à peu, celle-ci finit par disparaître, venant se confondre dans l'intérieur du tube avec les débris cellulaires et contribuer à former le cylindre. Nous voyons donc la longue persistance et la résistance de la bordure en brosse.

Cette transformation du tube contourné n'est certainement pas la seule qu'il doit subir, mais nous n'avons pas été sans doute assez heureux pour en rencontrer d'autres types ; la dégénérescence graisseuse, par exemple, ne fut retrouvée par

nous que trop rarement pour que nous puissions en donner une description complète. En tous cas, étant donné le nombre de coupes et d'expériences que nous avons faites, les deux types que nous avons décrits sont certainement les plus communs.

Conclusions. — *Les lésions expérimentales du tube contourné par les différentes substances étudiées, se font suivant des types communs non encore décrits : lésions de cytolyse protoplasmique dans les cas aigus ; lésions d'atrophie tubulaire ou de transformation cellulaire avec dilatation, dans les cas chroniques.*

II. — Étude in vitro de l'action du toxique en solution sur le tube contourné.

Nous considérerons :

1° L'*action* in vitro *de certaines substances chimiques* ;

2° L'*action* in vitro *des toxines microbiennes.*

1° Substances chimiques. — Nous avons étudié l'action *in vitro* d'un certain nombre de substances chimiques : bichromate de potasse, bichromate d'ammoniaque, acide chromique, sublimé, cantharidate de soude. Nous employions des solutions de concentrations différentes. Nous avions espéré tout d'abord arriver à trouver une solution de concentration telle qu'elle ne lésérait pas le tube contourné et pourrait même le fixer. Dans ce but, nous nous sommes servi de dilutions dont le point cryoscopique était $\Delta = -0°,78$, les tubes contournés se trouvaient toujours lésés.

Pensant que peut-être le point cryoscopique convenable pour la non-altération du rein était différent de celui que nous avions obtenu avec l'eau salée (volume des molécules, etc.), nous prenions d'un liquide donné des solutions à des points cryoscopiques différents :

— 0,20	— 0,26	— 0,28	— 0,36	— 0,40
— 0,41	— 0,44	— 0,46	— 0,52	
— 0,74	— 0,76	— 0,78	— 0,79	— 0,795
— 0,80	— 0,86	— 0,89	— 1,26	— 1,60

Dans tous les cas, il existait des altérations notables des tubes contournés ; les tubes droits, par contre, n'étaient pas lésés. Les morceaux de rein ayant séjourné dans la solution à point cryocospique peu élevé, présentaient des tubes contournés avec des cellules tellement gonflées que la plupart avaient éclaté ; le protoplasma était formé de grosses granulations.

Lorsque la solution avoisinait — 0°,78, les altérations étaient moins intenses, mais encore très marquées. Le protoplasma se présentait souvent sous forme de gros bâtonnets dans toute l'étendue de la cellule ; la bordure en brosse est partout visible.

Lorsque la dilution avait un point cryoscopique plus élevé, on notait comme un ratatinement général de la cellule avec production de vacuoles.

Conclusions. — Ces expériences nous prouvent donc :

1° *Que l'on peut facilement constater* in vitro *l'altération du tube contourné par une solution toxique* ;

2° *Qu'une série de substances chimiques, employées couramment pour la fixation du rein, sont des agents nocifs et lésionnels pour l'organe ; ce qui explique les mauvais résultats que nous avons obtenus au début de notre étude, en prenant quelques-uns de ceux-ci comme milieux fixateurs. Ce pouvoir lésionnel provient, d'une part, de l'osmonocivité : les fixateurs employés couramment en histologie ont un point de congélation variant entre* — 1° et — 2° ; *d'autre part, pour certains d'entre eux que nous avons étudiés plus haut, d'une action directe inhérente à l'agent chimique lui-même.*

2° **Toxines microbiennes.** — Nous avons expérimenté avec la toxine diphtérique. Elle tuait en 3 jours le cobaye à la dose de 1 centimètre cube pour 300.

Nous opérions de la façon suivante :

Nous mettions dans une quantité donnée d'eau salée à — 0°,78 un nombre donné de gouttes de cette toxine pure, puis nous prenions le point cyoscopique de la dilution, et nous arrivions par

tâtonnements à avoir $\Delta = -0^{\circ},78$. Nous faisions en sorte, dans ces expériences, de ne pas congeler la solution même qui devait nous servir à expérimenter sur le rein ; nous divisions pour cela la dilution mère, chaque fois, en deux parts, l'une qui serait congelée, l'autre qui ne serait pas portée dans la cryoscopie ; il est bien évident que ces deux parts de la dilution mère devaient avoir le même point cryoscopique.

Le liquide ainsi obtenu est mis à l'étuve à 37° en même temps qu'un tube témoin contenant de la solution de NaCl à $\Delta = -0^{\circ},78$. Lorsque les solutions ont acquis la température de l'étuve, on plonge dedans les petits cubes de rein de cobaye normal et on laisse les morceaux dans les dilutions pendant une demi-heure. Puis, on fixe, inclut et colore suivant notre méthode. Les coupes de rein ainsi traitées ne présentent *aucune lésion histologique nette*, et il est impossible de constater une différence réelle entre les morceaux plongés dans le tube témoin et ceux traités par la solution de toxine. Étonné de ce résultat, nous avons recommencé l'expérience en opérant avec des doses croissantes.

Dose faible. — 2 gouttes de solution de toxine au centième dans 100 centimètres cubes d'eau salée.

Dose forte. — 7 gouttes de toxine pure pour 125 centimètres cubes d'eau salée.

20 gouttes de toxine pure pour 100 centimètres cubes d'eau salée.

Dans les trois expériences, les résultats furent les mêmes : absence totale de lésion.

Conclusions. — *La toxine diphtérique en solution* in vitro *ne lèse pas le rein. Il est donc permis de conclure que la toxine n'agit pas directement sur le rein dans l'économie, elle provoque peut-être dans l'organisme la sécrétion de certains corps qui, eux, sont capables de léser le rein. Nous verrons plus loin les diverses conclusions que l'on peut tirer de ces expériences, en étudiant les néphrotoxines.*

CHAPITRE V

ÉTUDE ANATOMO-PATHOLOGIQUE DU TUBE CONTOURNÉ HUMAIN

§ 1. — Altérations cadavériques.

Pour étudier ce qui, dans une coupe de rein humain recueilli dans les conditions ordinaires d'examen (24 heures après la mort), devait être considéré comme appartenant en propre au processus cadavérique, nous avons opéré de la façon suivante :

L'un des reins, chez un sujet, ayant pu être prélevé immédiatement après la mort, nous le comparions avec l'autre rein que l'on avait laissé en place sur le cadavre et recueilli au bout de 24 heures ; de plus, sur le rein dont l'ablation avait été faite immédiatement après la mort, nous prélevions à des moments différents de petits morceaux que nous fixions ensuite.

Nous sommes ainsi arrivé aux conclusions suivantes :

1° Le rein s'altère très rapidement après la mort. *Un rein enlevé au bout de deux heures est déjà altéré.* Il y a relativement plus de différence entre une coupe de fragment de rein prélevé et fixé immédiatement après la mort et une autre coupe d'un fragment du même rein prélevé 2 heures après qu'avec cette même coupe du fragment prélevé 2 heures après, et une autre coupe d'un fragment du même rein prélevé 12 heures ou 24 heures après. En un mot, les lésions cadavériques s'installent

précocement, mais elles ne *sont pas progressivement croissantes*, au moins dans une certaine mesure.

2° La bordure en brosse se lèse très rapidement. Au bout de 2 heures, elle est très floue, quand elle persiste encore ; *le plus habituellement elle a déjà disparu presque complètement*. Au bout de 24 heures, il n'existe plus de bordure en brosse bien nette. En pratiquant la coloration de Sauer, on peut remarquer qu'elle subsiste, sous forme d'une ombre rouge, au niveau de certaines cellules ; mais elle ne constitue plus un revêtement continu.

3° Les cellules sont très précocement abrasées ; toute la portion sus-nucléaire a disparu, ou bien n'existe plus que sous forme de débris cellulaires dans l'intérieur du tube.

4° Les cellules sur les coupes de morceaux recueillis à l'autopsie se sont fréquemment disjointes les unes d'avec les autres ; il existe des espaces clairs, séparant les cellules constituantes d'un même tube. Les cellules ainsi disjointes peuvent encore adhérer à la membrane basale ou se trouver complètement libres dans la cavité du tube ;

5° Souvent on voit les cellules se séparer en bloc de la membrane basale et, tout en étant encore accolées entre elles, venir se placer au centre du tube.

Toutes ces altérations (*desquamation épithéliale, abrasion cellulaire*) *faisaient défaut* dans les coupes du même rein recueilli *immédiatement* après la mort; elles peuvent donc être regardées comme *cadavériques ;* l'absence de bordure en brosse dans des tubes dont le protoplasma semble conservé, indiquerait donc toujours une altération post mortem ; la bordure en brosse ne disparaît, comme nous allons pouvoir nous en rendre compte, que très tardivement dans les lésions anatomo-pathologiques.

L'existence de la bordure en brosse sera donc un bon moyen de contrôle dans l'appréciation des lésions des tubuli contorti.

Les autres segments du tube rénal et particulièrement le tube droit sont relativement, au contraire, bien conservés dans les conditions ordinaires où se trouve pratiquée l'autopsie.

§ 2. — **Lésions anatomo-pathologiques du tube contourné humain.**

Nous ne prétendons pas ici faire l'histoire complète des lésions anatomo-pathologiques du tube contourné chez l'homme. Il nous faudrait un nombre de matériaux plus considérable que celui que nous possédons, et nous avons vu combien il était difficile de recueillir des reins aptes à un examen histologique sérieux.

Nous voulons ici montrer les lésions que nous avons pu constater dans la lecture des coupes des fragments de reins frais que nous avons traités par notre méthode de fixation et de coloration. Nous nous sommes aperçu, en effet, combien ces lésions étaient différentes de celles que l'on décrit habituellement, différences qui tiennent, selon nous, à la mauvaise fixation employée d'une part, à la non-observance des lésions cadavériques d'autre part.

Il est impossible en effet de juger de certaines lésions épithéliales aiguës sur les reins prélevés 24 heures après la mort ; ces lésions sont faciles à décrire au contraire lorsque l'examen a pu être fait sur des *pièces fraîches* et *convenablement fixées*. Lorsqu'il s'agit d'altérations chroniques de l'épithélium, lorsque ce dernier a subi une transformation complète, comme dans le cours de certaines néphrites chroniques, les altérations cadavériques sont moins marquées, car l'épithélium est devenu moins fragile.

Nous décrirons l'une et l'autre de ces deux sortes de lésions et nous verrons leur analogie complète avec celles que nous avons rapportées chez l'animal.

Nous dirons de suite que le plus souvent les lésions sont *insu-*

laires : à côté des tubes très altérés, existent des tubes presque normaux, et cela, autant dans les lésions aiguës que dans les chroniques. Dans un cas, cependant, où nous avons eu affaire à une néphrite diffuse d'origine syphilitique compliquée d'anurie, tous les tubes furent trouvés altérés, mais ces altérations étaient inégalement marquées suivant les régions.

Lésions aiguës. — Nous les étudierons :

1° Sous forme de lésions atténuées ;

2° Sous forme de lésions massives.

1° *Lésions atténuées.* — Ces lésions ont été observées dans une néphrite pneumonique et dans trois cas de pyonéphrose.

On distingue nettement la cytolyse protoplasmique périnucléaire siégeant autour du noyau et sous les bordures en brosse, dans certains tubes; on peut alors apercevoir un fin réseau protoplasmique ; parfois les altérations sont plus marquées, les granulations protoplasmiques ont par places complètement disparu de la cellule, d'où l'aspect d'une pseudo-vacuole plus ou moins volumineuse, recouverte par une mince bande protoplasmique et par la bordure en brosse ; les vacuoles peuvent être plus nombreuses, occuper quatre à cinq cellules d'un seul tube, la bordure est alors un peu déformée, mais on la reconnaît encore à sa couleur élective. Par des fixations au Flemming nous nous sommes assuré que cette pseudo-vacuolisation n'était pas due à la présence de la graisse.

Enfin, en d'autres points la structure normale du tube est absolument modifiée : la lumière est comblée par des détritus granuleux et des débris de bordure, mais il persiste longtemps encore du côté de la membrane basale une portion adhérente de protoplasma, sous forme de réticulum très fin présentant dans ses mailles des granulations clairsemées ; la strie de Heidenhain a complètement disparu.

Notons que, dans les cas où l'on avait trouvé une forte albu-

minurie, les capillaires étaient très volumineux, gorgés d'hématies et intimement accolés aux tubes contournés.

2° *Lésions massives.* — Nous les avons rencontrées dans un cas de néphrite syphilitique secondaire, publié par A. Chauffard et F.-X. Gouraud (47), et dont nous avons pu faire l'examen histologique par nos procédés, dans des circonstances particulièrement favorables.

Tous les tubes contournés sont lésés, mais inégalement, par îlots de plusieurs tubes ; les altérations, bien que diffuses, montrent encore ici une tendance à l'ordination insulaire.

Les tubes les moins lésés, et ce sont les plus rares, ont leurs cellules très gonflées avec de vastes portions de cytolyse protoplasmique formant des pseudo-vacuoles.

La bordure en brosse persiste en bien des points ; cependant en certains endroits elle est dilacérée et on voit le contenu protoplasmique de la cellule se déverser dans le tube (Voir Pl. VI, fig. 3).

Dans un deuxième stade, la cellule du tube contourné à expulsé son contenu protoplasmique ; aussi s'aplatit-elle au point que son épaisseur égale à peine celle de son noyau. Le revêtement cellulaire du tube contourné est formé d'une mince bande très basse, parsemée de noyaux allongés, mais se terminant par une ligne très nette du côté de la lumière ; on retrouve encore des traces de bordure en brosse, mais celle-ci disparaît peu à peu, et l'aspect du tube contourné est tout à fait analogue à celui que l'on retrouve au cours de certaines néphrites chroniques. La lumière de ce tube ainsi dilaté est remplie par un magma granuleux (cylindre).

Dans un cas de pyélonéphrite, nous avons vu qu'il existait au niveau du rein des amas de cellules embryonnaires sous forme de macrophages, s'infiltrant dans l'interstice des tubes, pénétrant à leur intérieur. Dans ces cellules, on pouvait retrouver des enclaves, présentant des réactions colorantes semblables à celles du tissu rénal. Il est intéressant de noter ici l'analogie de ces figu-

res avec celles que nous décrirons dans les fragments de rein injectés dans le péritoine des animaux, bien que dans ce dernier cas il s'agisse de lésions aseptiques. Ainsi pourraient s'expliquer par lésions pathologiques spontanées la production de néphrotoxine que nous avons obtenue expérimentalement. Ces macrophages sont à rapprocher également des leucocytes granuleux, que l'on rencontre dans les urines au cours de certaines lésions rénales.

Lésions chroniques. — Nous les avons étudiées dans nos différentes coupes de reins humains, qui, toutes, présentaient des lésions chroniques plus ou moins intenses. Les altérations sont comme chez l'animal de deux types (Voir lésions analogues fig. 4, Pl. II ; fig. 3, Pl. III ; fig. 3, Pl. IV ; fig. 1, Pl. VI ; fig. 2, Pl. VII) :

1° Le tube contourné est *dilaté*, sa lumière est vaste, sa membrane basale est épaisse ; quant à sa structure protoplasmique, elle est complètement modifiée ; la striation basale, les granulations, la bordure en brosse ont disparu, et il n'existe plus qu'une mince bande homogène, délimitée par un bord très net du côté de la lumière centrale, parsemée de deux à trois noyaux aplatis et allongés transversalement ;

2° Au niveau des îlots denses de sclérose, on constate une *atrophie du tube contourné*, sa membrane basale s'épaissit considérablement, il se déforme dans son ensemble, prend un aspect stellaire en même temps que la lumière disparaît progressivement et qu'il n'existe plus comme dernier vestige de la bordure en brosse qu'un point rouge central, qui finit lui-même, comme le reste du tube, par se perdre dans le tissu scléreux envahissant.

CONCLUSIONS. — *Le tube contourné humain se lèse très facilement après la mort : ses lésions anatomo-pathologiques sont semblables à celles que nous avons décrites chez l'animal.*

§ 3. — De l'influence du chlorure de sodium sur le tube contourné humain.

Les accidents que peuvent produire les traitements chlorurés chez les malades atteints de néphrite nous sont connus surtout depuis la publication des travaux récents sur le rôle de la rétention des chlorures dans la production des œdèmes brightiques (Achard, Widal et leurs élèves).

Il était logique, qu'à la suite de ces constatations faites chez les brightiques, on se demandât si les solutions chlorurées n'étaient pas, dans certaines conditions, toxiques pour l'épithélium rénal, et, en fait, Dufour posa la question dans les termes suivants, à l'occasion de la première communication de Widal : « J'ai rapporté, dit-il, deux faits montrant l'action bienfaisante de la chlorurie alimentaire sur le système nerveux, et je disais que le chlorure de sodium peut avoir une influence tonique ou toxique sur les cellules. Je pense que l'action du chlorure peut s'exercer également soit en bien, soit en mal sur le tissu rénal, comme sur le tissu nerveux, comme, d'une façon générale, d'ailleurs, sur tous les systèmes cellulaires, et cela, dans certaines conditions à déterminer. »

Les faits cliniques semblent avoir donné raison à Dufour, en ce qui concerne l'action toxique du chlorure de sodium sur les reins. En effet, dans l'observation de Widal et Javal « la courbe de l'albuminurie a toujours varié dans le sens de la chloruration des régimes, s'élevant ou s'abaissant suivant la quantité du chlorure de sodium ingérée ».

De leur côté, Claude, Achard, Vaquez ont relaté des observations dans le même sens, montrant l'action fâcheuse que peut exercer le sel en excès sur l'état du rein.

Toutes ces constatations sont cependant purement cliniques ; il

existe une observation très nette de lésions épithéliales du rein consécutive à une injection massive chez l'homme de sérum physiologique, suivie de mort. Achard et Paisseau (48), qui rapportent ce cas, trouvent que les altérations qu'ils constatent au niveau du rein sont tout à fait analogues à celles que nous avons décrites chez l'animal et obtenues *in vitro* avec une solution salée hypertonique.

Lorsqu'il s'agit de savoir quelle sorte d'action le chlorure de sodium a sur le rein, chaque auteur apporte son hypothèse.

Widal semble admettre avec Dufour une action toxique du chlorure de sodium sur les épithéliums rénaux. Claude pense qu'il s'agit d'une incapacité fonctionnelle du rein due au surmenage imposé par une élimination trop considérable de chlorures. Achard croit plutôt que les chlorures agissent en quelque sorte mécaniquement en tant que molécules encombrantes, mais pour lui il s'agit là en réalité : « de points sur lesquels la lumière n'est pas faite ».

Les faits cliniques relatés chez l'homme, et que nous ne ferons ici que rappeler (49), car ils sortent du cadre de notre travail, sont de deux sortes.

Lehmann, Wundt et nous-même (49) avons vu survenir l'albuminurie par une diminution dans l'apport des chlorures à l'organisme.

Widal et ses élèves ont démontré que l'hyperchloruration provoque chez l'homme l'albuminurie. Nous basant sur ce fait, nous nous sommes demandé s'il n'y avait pas là un procédé pour faire apparaître l'albuminurie chez des sujets prédisposés et permettre, pour ainsi dire, d'apprécier la fragilité du tissu rénal. Or, en pratiquant cette épreuve sur une série de 48 sujets non brightiques, nous avons constaté chez 4 d'entre eux l'apparition d'une albuminurie qui disparut très rapidement. En dehors de l'étude de l'action du chlorure de sodium sur le rein, cette recherche constitue donc un procédé intéressant pour dépister

non plus la perméabilité rénale, mais en quelque sorte un état d'infériorité du rein.

Si nous nous rapportons aux résultats expérimentaux que nous avons obtenus chez l'animal et relatés plus haut, nous constatons leur parfaite corrélation avec ce que nous observons chez l'homme ; on peut chez l'un comme chez l'autre faire apparaître l'albuminurie en faisant varier la dose de chlorure ingérée (hypochloruration, hyperchloruration). Or nous avons vu que, vis-à-vis du tube contourné de l'animal, le chlorure de sodium ne possédait pas de propriétés directement néphrotoxiques, mais qu'il n'agissait sur lui, lorsqu'il le lésait, que par osmonocivité.

Widal a insisté sur ce fait que, chez les brightiques, les effets nocifs ne surviennent que si l'épreuve de la chlorurie alimentaire est faite chez les malades en état de rétention chlorurée. Que se passe-t-il alors ? Les chlorures absorbés sont, eux aussi, retenus dans les tissus interstitiels, vers lesquels ils font un appel d'eau qui est la cause de l'augmentation de l'œdème. Mais, du fait de cet appel d'eau vers les tissus, il y a une diminution de la quantité d'eau urinaire et, par conséquent, concentration du liquide filtré au niveau du glomérule, liquide qui devient ainsi osmonocif pour l'épithélium rénal et provoque l'albuminurie.

Ce qui nous confirme dans cette opinion, c'est l'étude de l'urine de ces malades qui sont en état de rétention chlorurée et auxquels on augmente la dose des chlorures alimentaires ; le taux des sels de l'urine ne s'élève pas, mais en revanche la quantité d'eau urinaire diminue en même temps que croissent les œdèmes et l'albuminurie. C'est donc en pareille occurrence la concentration moléculaire de l'urine qu'il faut incriminer. On ne pourrait pas comprendre, en effet, que dans des cas semblables l'exagération de l'albuminurie fût due à une action toxique des chlorures, puisque ces sels n'augmentent ni dans

l'urine, ni dans le sérum, retenus qu'ils sont dans le tissu interstitiel.

Conclusions. — *Chez des sujets atteints de néphrite interstitielle sans albuminurie ou ayant un épithélium rénal spécialement fragile, l'épreuve de la chlorurie alimentaire fait apparaître l'albuminurie d'une façon passagère dans les urines.*

Chez les brightiques avec œdème, l'épreuve de la chlorurie alimentaire, continuée pendant plusieurs jours, fait augmenter les œdèmes et l'albuminurie si les sujets sont en état de rétention chlorurée.

On a enfin constaté des accidents urémiques mortels à la suite de l'injection massive de sérum artificiel à des patients atteints de néphrite latente.

Tous ces faits s'expliquent par une action osmonocive.

CHAPITRE VI

DES NÉPHROTOXINES

La question des *cytotoxines* est à l'ordre du jour depuis les travaux de Metchnikoff et Bordet. Aussi, après avoir étudié les lésions de la cellule du tube contourné, étions-nous conduit naturellement à rechercher les produits de sécrétion provenant de cette cellule : *les néphrotoxines.*

Les résultats obtenus jusqu'à ce jour au sujet du sérum néphrotoxique sont contradictoires.

Lindemann (50), qui le premier a essayé d'en produire, dit avoir réussi pour le rein de lapin, en injectant une émulsion de rein de lapin à des cobayes ; le sérum ainsi obtenu était *d'une toxicité* très marquée pour le lapin puisqu'il provoquait à des doses assez petites (1 cmc. 250 — à 2 cmc. 600 — par kilogramme), non seulement une albuminurie considérable, mais encore la mort par urémie du troisième au huitième jouraprès l'injection intraveineuse.

Les reins des animaux qui ont ainsi succombé « présentent des lésions histologiques qui ressemblent beaucoup à celles que l'on trouve après l'intoxication par les poisons rénaux : nécrotisation et désintégration de l'épithélium des canalicules contournés ».

Nefedieff (51) a repris les expériences précédentes en s'entourant, grâce à un appareil spécial, de toutes les précautions

nécessaires pour que l'émulsion rénale qu'il injecte aux animaux soit stérile. Il a injecté successivement du rein de cobaye au lapin et du rein de lapin au cobaye. Il constate, à la suite de ces expériences, que le sérum des cobayes qui ont reçu des injections de rein de lapin est peu ou pas toxique pour le lapin. En revanche, d'après lui, le sérum des lapins auxquels on a injecté l'émulsion de rein de cobaye devient très toxique pour ces derniers, car une injection hypodermique de 10 centimètres cubes de sérum par kilogramme d'animal est mortelle pour un cobaye. En outre, ce sérum exerce un effet néphrotoxique réel mais assez faible ; dans les cas habituels, on constate des modifications insignifiantes à l'examen histologique, une hyperémie des vaisseaux des glomérules et des capillaires intercanaliculaires, un gonflement des cellules du tissu conjonctif. Quant à l'épithélium propre des reins, il a l'aspect tout à fait normal, sauf un gonflement faible des cellules épithéliales de quelques tubes contournés.

Dans les cas où le sérum néphrotoxique était plus actif, Nefedieff décrit cependant des lésions du tube contourné : « Les cellules épithéliales, dit-il, sont gonflées et leur protoplasma se présente sous forme de gros granules ; on rencontre aussi des cellules dont le protoplasma est soit complètement détruit, soit parfaitement homogène. » En somme, conclut l'auteur, *les propriétés néphrotoxiques d'un sérum ainsi obtenu sont extrêmement faibles*.

Schultze (52) va encore plus loin dans ses conclusions, puisqu'il déclare qu'il n'a pas pu observer l'effet néphrotoxique du sérum des lapins auxquels il avait injecté une émulsion de rein de cobaye.

Bierry (53), dans de très courtes notes où il ne décrit pas ses expériences, dit avoir obtenu les mêmes résultats que Nefedieff, mais il ne s'appuie sur aucun examen histologique et se fonde uniquement sur la simple albuminurie ou les troubles fonctionnels constatés.

Après nos premiers travaux sur ce sujet (54), parurent les mémoires d'Ascoli et Figari (55), d'Albarran et Bernard (56). Les premiers obtinrent des sérums néphrotoxiques, mais leur travail ne comporte aucun examen histologique : ils notèrent cependant que « peu d'animaux supportaient les injections de rein sans aucune réaction ». Les seconds, dans un travail de contrôle, ne purent en opérant sur le canard réussir à produire « un sérum doué de propriétés spécifiques évidentes », ils confirmèrent cependant ce que nous avions les premiers signalés quant à la haute toxicité du parenchyme rénal.

Ainsi donc, six expérimentateurs ont étudié d'une façon identique le sérum néphrotoxique et sont arrivés à des résultats tout à fait opposés : les uns disant que l'on obtient très facilement un sérum qui est fortement néphrotoxique, d'autres affirmant qu'en suivant la même technique ils n'ont pu produire de sérum néphrotoxique, les derniers enfin prétendant que le sérum ainsi produit est bien toxique pour le rein, mais d'une façon minime.

La question méritait donc d'être reprise dans son ensemble ; en se servant d'une technique nouvelle, on pouvait espérer obtenir une solution définitive de la question.

Nous étudierons tout d'abord la *toxicité* du parenchyme rénal, puis nous tâcherons d'obtenir, par injection de ce parenchyme à l'animal, c'est-à-dire *artificiellement*, un sérum néphrotoxique. Nous verrons ensuite si ces néphrotoxines peuvent prendre naissance *d'elles-mêmes* dans l'organisme, si un rein malade sécrète des néphrotoxines. Nous terminerons enfin par l'étude des *néphrotoxines* chez l'homme.

I. — TOXICITÉ DE L'ÉMULSION RÉNALE

L'injection d'émulsion rénale à un animal constitue le premier temps de l'obtention du sérum néphrotoxique. Or les différents auteurs qui se sont occupés avant nous des néphrotoxines, Lindemann (50), Nefedieff (51), n'avaient pas pris garde de savoir si les animaux qui recevaient ces injections présentaient ensuite des lésions rénales. Nefedieff cependant fait remarquer incidemment que « les lapins et les cobayes supportent mal ces injections; c'est pourquoi on est obligé de faire un nombre très limité d'injections ». Il était nécessaire de se rendre compte d'une façon plus précise de la toxicité du tissu rénal et de savoir si cette toxicité générale était liée à une action spéciale sur le rein. Nous allons démontrer que le parenchyme rénal agit dans ces circonstances comme un toxique véritable pour le rein.

Procédés opératoires. — Le rein peut être introduit dans l'organisme de deux façons :

1° Il est introduit *tel quel* : on le sectionne en deux portions longitudinalement, et on le fait pénétrer ainsi dans la cavité péritonéale ;

2° Il est préalablement broyé pour être injecté.

Le premier mode opératoire est évidemment inférieur au second; l'absorption est moins rapide, il suppose un traumatisme opératoire bien plus considérable que l'injection simple. Il n'est intéressant que dans des cas tout particuliers, dont nous parlerons tout à l'heure. Quant au broiement du tissu rénal, il exige un manuel opératoire rigoureux, on devra éviter avec soin la contamination du tissu pendant le broyage, l'infection secondaire venant fausser tous les résultats. Aussi avons-nous rejeté

complètement le *modus faciendi* suivant, employé par divers auteurs : « Le rein, débarrassé de sa capsule, était lavé soigneusement dans une solution physiologique de sel marin ; il était placé ensuite dans un bocal stérile et là coupé en menus morceaux, que l'on passait finalement à travers un tamis métallique très fin, préalablement chauffé à blanc. »

Nous rejetons de même complètement le procédé qui consiste à piler le rein dans un mortier avec du sable ou de la brique additionnés de solution physiologique de NaCl, à recueillir le liquide surnageant et à injecter ce liquide. Il est évident que de la sorte on n'injecte qu'une portion très limitée du parenchyme broyé.

Bierry (53) laisse macérer vingt-quatre heures le rein, lavé et finement haché, dans une solution faible de carbonate de soude en présence de chloroforme et de toluène : on filtre, on précipite par l'acide acétique, on laisse déposer, on décante, on lave à l'eau. Après plusieurs précipitations et redissolutions successives, on obtient après filtration un liquide incolore, dans lequel on précipite une dernière fois les nucléo-albumines, on les recueille, on les dessèche à l'étuve ; cette poudre est mise en suspension dans une solution de NaCl à 3 p. 1.000 et injectée dans le péritoine du lapin.

Nous croyons que l'injection de ces nucléo-albumines précipitées est de beaucoup inférieure à l'injection du parenchyme rénal dans son entier.

Aussi nous en tenons-nous à la technique suivante, qui est à peu de chose près celle indiquée par Nefedieff et qui nous a toujours donné d'excellents résultats sans le moindre accident infectieux :

L'animal dont on devait prendre le rein était saigné à blanc (section des carotides), puis, immédiatement, on pratiquant l'ablation du rein avec l'asepsie la plus rigoureuse ; jamais nous ne nous servions de solutions antiseptiques. L'animal était dépouillé de sa peau, puis lavé au savon, à la brosse, à l'alcool et

à l'éther; on enlevait alors le rein, on le libérait de la graisse avoisinante, de son pédicule rénal; puis, le rein, déposé dans une boîte de Petri stérile, était coupé en petits morceaux et mis dans l'appareil broyeur de Nefedieff.

Cet appareil constitue une sorte de presse composée de trois cylindres qui s'emboîtent les uns dans les autres, et dont deux sont creux et le troisième plein. Dans le premier cylindre creux, on met de la solution physiologique de sel marin ou de l'eau distillée (10 à 15 centimètres cubes); dans le deuxième cylindre, terminé à son extrémité par un tamis-entonnoir, est déposé le rein coupé en morceaux. Au moyen d'une vis à pression, on fait passer dans le cylindre extérieur à travers l'entonnoir-tamis tout le contenu du moyen cylindre. L'émulsion obtenue est suffisamment fine pour passer à travers une aiguille de moyen calibre. Tout le parenchyme rénal est ainsi broyé, il ne reste dans le fond du tamis-entonnoir que quelques rares débris fibreux.

Cet appareil était stérilisé auparavant dans son entier à l'autoclave à 115°, le cylindre étant rempli de la quantité d'eau nécessaire pour l'expérience. Le parenchyme ainsi broyé était injecté de suite.

L'injection sous-cutanée n'a été employée par nous que rarement, parce qu'elle donne lieu à une irritation locale notable, pouvant influer sur la nutrition générale des animaux et peut-être sur la fonction de leurs reins. Peu après l'injection on constate la formation d'une boule pâteuse, qui se résorbe du reste complètement mais lentement. Souvent, si l'on n'a pas eu la précaution de faire l'injection sur le dos au lieu de la faire sur le ventre, l'animal s'écorche, et une suppuration secondaire peut se produire. On doit alors rejeter l'animal.

L'injection intrapéritonéale est beaucoup mieux supportée au point de vue des réactions locales consécutives. Nous avons constaté d'autre part que l'émulsion était facilement résorbée ; c'était donc la méthode de choix.

Nous étudierons :

1° *La résorption intrapéritonéale du tissu rénal ;*

2° *Les effets de cette résorption.*

§ 1. — Résorption du tissu rénal.

Le tissu rénal injecté dans le péritoine des animaux provoque dans ce dernier un afflux leucocytaire destiné à phagocyter ce tissu, à produire et à répandre dans l'organisme la néphrotoxine. Cette injection suscite, du reste, une poussée de leucocytose sanguine, comme nous avons pu le constater ; nous pratiquions l'examen du sang du lapin avant l'injection de rein de cobaye et nous pratiquions ce même examen 24 heures, puis 3 jours après. Cette leucocytose était surtout de la mononucléose (grands mononucléaires) et s'accompagnait d'une poussée assez nette d'hématies nucléées ; 3 jours après, cette leucocytose faisait défaut. Nous avons surtout porté notre étude sur la résorption *in situ* du tissu injecté. Nous l'avons étudiée de deux façons : soit en prélevant, une série d'heures ou de jours après l'injection, de la sérosité péritonéale, nous colorions les éléments par le rouge neutre ou le picro-carmin ; soit surtout en pratiquant des coupes histologiques des petites masses qu'on pouvait retrouver dans la cavité péritonéale ; nous fixions ces morceaux soit par le réactif fixateur de Dominici, soit par le Flemming et nous colorions les coupes, soit à l'éosine-orange, bleu polychrome ou bleu de tolluidine, soit au picro-carmin. Les coupes traitées de cette dernière façon nous ont donné des résultats excellents.

Le protoplasma de la cellule rénale prend une couleur rouge brique tout à fait spéciale ; aussi peut-on facilement déceler sa présence sous forme de granulations irrégulières dans l'intérieur des leucocytes (Voir fig. 2 et 3, Pl. V).

Exsudat péritonéal. — Une heure après l'injection, nous

retrouvons un exsudat péritonéal trouble, dans lequel existent des leucocytes fortement granuleux. Nous avons pu constater encore cette poussée leucocytaire le lendemain.

Si l'animal est sacrifié très peu de temps après l'injection, on constate que le péritoine, le grand épiploon surtout, prend un aspect poisseux, grisâtre. Puis, très rapidement, ce dépôt diffus disparaît et, dès le 3e ou 4e jour, il s'est aggloméré en petits paquets blanc grisâtre de la grosseur d'un pois, parfois d'une noisette ; le plus souvent c'est soit autour du rein, soit dans l'épiploon gastro-hépatique qu'on les retrouve. Ils ne sont alors que lâchement unis au péritoine, on les enlève facilement. Plus tard, ils adhèrent complètement à la séreuse, s'entourent d'une véritable coque fibreuse au centre de laquelle existe un dépôt caséeux s'écrasant sous le doigt, de moins en moins volumineux à mesure que l'on s'éloigne du jour de l'injection.

On peut ainsi macroscopiquement se rendre compte de l'envahissement fibreux de la masse ; c'est dans ce centre que l'on retrouve encore des restes de parenchyme rénal plus ou moins intacts.

Nous avons noté ces petites masses encore 4 mois après l'injection, elles sont alors très peu nombreuses, on n'en peut percevoir qu'une ou deux, elles sont franchement blanches et dures, de consistance fibreuse ; il n'existe plus au centre de la plupart d'entre elles de débris caséeux.

Chez un lapin sacrifié 5 mois et demi après la première injection, 3 mois après la dernière et qui avait reçu 11 injections intrapéritonéales de parenchyme rénal, on ne retrouvait nulle part trace du tissu injecté ; en un point, cependant, au milieu d'un amas graisseux, on put constater une petite masse du volume d'un gros pois, entourée d'une coque fibreuse et présentant un centre grisâtre caséeux ; elle provenait certainement de la dernière injection. Nous pouvons donc conclure *que le rein injecté se résorbe dans sa totalité.*

Les examens histologiques de ces petites masses ont été

faits à des époques variables à partir de l'injection (2 jours. 4 jours, 15 jours, 20 jours, 1 mois, 2 mois, 3 mois, 4 mois).

Au lieu de broyer le rein, nous l'avons parfois injecté sous forme de masse volumineuse en le sectionnant simplement par le milieu. Dans ce cas, on constatait les mêmes phénomènes, mais la résorption était plus lente ; on pouvait, par contre, suivre facilement l'attaque du rein par des leucocytes.

Deux jours après, on constate une dissociation des tubes par une poussée de leucocytes mononucléaires et polynucléaires.

Cette poussée est surtout marquée dans la substance corticale à une certaine distance de la périphérie ; elle se présente à ce niveau sous forme d'une ligne violette foncée, due à l'afflux des leucocytes avec leurs noyaux. Nous avons remarqué du reste qu'en cas de ligature du pédicule rénal, c'était également à ce même endroit dans le rein ligaturé que les phénomènes leucocytaires étaient le plus marqués. Il est intéressant de noter l'analogie de résorption du parenchyme rénal dans les deux cas.

Les tubes contournés perdent, presque tous, leur bordure en brosse, ou plutôt celle-ci est dissociée en fragments (nous verrons que l'on constate pendant longtemps encore des débris de cette bordure en brosse). Les cellules semblent se disjoindre, les noyaux prennent intensément et d'une façon diffuse la matière colorante nucléaire.

Quinze jours après, on doit distinguer dans l'îlot :

1° D'une part, la *portion centrale* la moins altérée, au delà de laquelle les tubes présentent encore des restes de bordure en brosse ; les leucocytes y sont très peu nombreux, presque absents ; elle est séparée de la couche voisine par une limite brusque.

2° La portion périphérique, adhérente à un tissu voisin par l'intermédiaire du péritoine (intestin, par exemple), est recouverte seulement de l'autre côté par le péritoine. C'est au niveau de cette surface libre que les phénomènes de phagocytose sont les plus marqués (fig. 3, Pl. V). Les tubes ne sont plus représentés

que par leurs membranes basales prenant fortement la matière colorante; d'où formation de séries de vacuoles gigantesques soit vides, soit remplies de leucocytes ; certaines vacuoles, du reste, ont éclaté ; dans l'intervalle de celles-ci ou à leur intérieur, il existe des mononucléaires en nombre considérable, formant un véritable tissu hématopoiétique; ces mononucléaires sont bourrés de petites masses se colorant de la même façon que le parenchyme rénal (jaune rougeâtre) et qui sont certainement des débris de parenchyme rénal. Certains macrophages sont creusés également de vacuoles, au niveau desquelles sont digérés des débris de parenchyme rénal; celui-ci du reste acquiert alors une affinité tinctoriale pour l'éosine. On peut facilement voir cette transformation de l'affinité tinctoriale dans les coupes colorées avec du bleu polychrome et de l'éosine ; les enclaves intra-cellulaires, au lieu de se colorer en violet, sont franchement rouge orange. Les polynucléaires qui existaient également, mais en nombre moindre que les mononucléaires, semblent remplis d'une masse granuleuse éosinophile et non par des fragments de parenchyme comme les mononucléaires.

Dans le segment de la petite masse adhérente à l'intestin, on constate un épaisissement très notable du péritoine séparant les deux tissus, sous forme de grosses fibrilles conjonctives entremêlées de rares cellules ; à la base des villosités existent de nombreux mononucléaires.

3° *La portion moyenne* de la masse présente une infiltration considérable de mononucléaires entre les tubes ; ceux-ci sont comme dissociés, et l'on assiste à l'invasion progressive du protoplasma des cellules du tube par des leucocytes (fig. 2, Pl. V).

Un mois après, dans la portion centrale de la masse on retrouve des tubes contournés, munis de leurs brosses.

Celles-ci ont conservé leur affinité fuchsinophile et se présentent sous la forme de débris plus ou moins volumineux au centre du tube.

Deux mois après, la *portion centrale* contient encore des tubes droits peu altérés et des tubes contournés facilement reconnaissables, mais on n'y peut plus déceler de bordure en brosse ; les tubes contournés sont entourés d'une membrane basale épaisse, et on constate dans leur intérieur des macrophages.

A la phériphérie existe un tissu conjonctif lamelleux, très dense, dans l'intervalle duquel existent quelques petits leucocytes mono-nucléaires ; puis vient une couche de tissu conjonctif, dans laquelle on retrouve des membranes basales de tubes contournés aplatis et des artérioles à parois volumineuses.

La zone moyenne est occupée par des lymphocytes en grand nombre à la périphérie, puis des macrophages agglomérés sous forme de plasmodes, comme Cantacuzène l'a montré dans la résorption du tissu hépatique ; les plasmodes finissent par se fondre, et les produits élaborés à leur intérieur sont mis en circulation.

Dans certains macrophages, souvent à l'intérieur d'enclaves formées de parenchyme rénal, existent des granulations graisseuses nettes.

Conclusions. — *Nous voyons que l'on peut noter les différentes phases de la résorption du parenchyme rénal dans la cavité péritonéale. Celui-ci est attaqué par les macrophages, qui, peu à peu, phagocytent l'élément protoplasmique du tube, laissant sa carcasse fibreuse intacte.*

A mesure que les phagocytes ont dévoré le protoplasma, du tissu conjonctif s'organise de telle sorte qu'il ne reste plus finalement du parenchyme injecté que du tissu fibreux ; les macrophages, une fois qu'ils ont rempli leur rôle phagocytaire, déversent les produits élaborés dans la circulation et quittent le point de l'organisme où leur rôle devient inutile. Ces produits élaborés expliquent la production des néphrotoxines.

§ 2. — Étude de la toxicité du tissu rénal.

La toxicité du parenchyme rénal doit être étudiée dans trois cas différents :

1° Toxicité du rein d'un animal *d'une* espèce injecté à un animal d'une *autre* espèce;

2° Toxicité du rein d'un animal *d'une* espèce injecté à un animal de *même* espèce;

3° Toxicité pour un animal d'un de *ses propres* reins enlevé par néphrectomie et réinjecté dans *sa propre* cavité péritonéale.

Dans ces trois cas nous rechercherons :

a) Les troubles biologiques causés par l'injection ;

b) Les lésions histologiques constatées.

1° **Toxicité du rein d'un animal injecté à un animal d'une autre espèce.** — Nous étudierons surtout la toxicité du rein de cobaye pour le lapin; nous avons expérimenté également sur six cobayes la toxicité du rein de lapin; les effets sont de même nature mais moins marqués, circonstance que nous verrons en harmonie avec la valeur néphrotoxique différente du sérum de ces deux espèces animales.

a) Troubles biologiques. — Cette toxicité est surabondamment prouvée par les constatations suivantes :

1° La *dose* de parenchyme rénal injectée ne doit pas être trop forte. Au début nous injections d'emblée deux reins, mais les animaux mouraient dans les 24 heures, après avoir présenté des flots d'albumine dans l'urine.

Nous avons réussi à faire tolérer au lapin des doses assez fortes de rein de cobaye en opérant de la façon suivante :

Nous n'injections tout d'abord qu'une quantité minime de rein de très jeunes cobayes. Nous augmentions progressivement la

dose, prenant finalement des reins de cobayes adultes et laissant un intervalle de 4 à 5 jours entre les injections ; nous avons réussi à faire tolérer à l'animal des quantités surement mortelles, si elles avaient été données d'emblée.

Nous avions essayé de faire pénétrer, la veille de chacune des injections, du sérum physiologique dans la cavité péritonéale. Cette méthode favorise l'étude des leucocytes de l'exsudat, comme l'a montré Metchnikoff; elle nous a permis d'étudier ainsi la résorption du tissu rénal injecté dans le sac péritonéal, mais elle ne semble pas, au moins d'une façon constante, rendre le lapin plus résistant vis-à-vis de la substance injectée.

2° *Mortalité.* — Les animaux *supportent* en général très *mal* ces injections. De nos 38 lapins traités, 8 ont été injectés avec des doses faibles; il s'agissait de lapines pleines et nous n'opérions qu'avec de petites doses pour ne pas provoquer l'avortement.

Dans les 30 autres cas, 20 sont morts (66,6 p. 100 de mortalité) soit très précocement (doses très fortes), soit vers le 15e ou 20e jour pour la plupart, 1 le 42e jour, 2 le 45e, 2 le 76e jour, les uns en proie à de violentes convulsions, les autres dans une adynamie progressive. Lorsque nous les voyons sur le point de mourir, nous les sacrifions immédiatement sans attendre la mort, pour éviter les lésions rénales cadavériques.

Certains lapins, que nous avons traités par des doses très progressivement croissantes, ont survécu longtemps ; mais le fait est exceptionnel (plus de 5 mois pour 2 lapins, après 10 injections, 7 injections) ; il s'agissait ici d'une véritable accoutumance, peut-être d'immunité acquise, mais ce n'est qu'une simple hypothèse émise, des documents expérimentaux en nombre suffisant nous manquant pour l'asseoir sérieusement.

Après chaque injection, le lapin reste sur le flanc pendant quelque temps.

3° *Poids.* — Chez tous nos lapins, nous avons constaté une

diminution très notable du *poids* quand celui-ci a été recherché, et chez ceux qui ont reçu plusieurs injections, espacées dans un intervalle de 7 à 12 jours, cet amaigrissement se faisait sentir après chacune des injections; on notait des différences de 450 à 600 grammes en 8 jours, 2 fois 1.000 grammes en 20 et 26 jours.

La chute du poids s'arrêtait parfois lorsqu'on suspendait les injections pendant un long laps de temps; souvent cependant elle persistait jusqu'à la mort.

4° *L'albuminurie.* — Toutes les fois que nous avons pu examiner les urines après les injections, nous avons trouvé de l'albumine; elle était abondante dans les cas de forte injection, légère si l'injection était faible. A chaque nouvelle injection, elle réapparaissait si elle avait disparu. Dans quelques cas rares, après un certain nombre d'injections, l'albumine n'était plus constatée. Mais le fait était exceptionnel, car nous avons noté après 7 et 10 injections une forte albuminurie.

b) Lésions histologiques. — L'examen histologique du parenchyme rénal nous fait saisir la cause de ces troubles divers, en nous révélant des lésions histologiques manifestes et constantes.

Nous étudierons ces altérations tout d'abord chez un lapin soumis à une seule injection de rein de cobaye, puis chez un second lapin qui a reçu 3 injections successives. Enfin nous verrons la réaction du tissu rénal vis-à-vis d'injections multiples, l'animal ayant survécu un temps assez long.

Chez le premier, les lésions sont moins intenses, surtout moins étendues, mais on peut les schématiser plus facilement que chez le second. Elles sont presque uniquement localisées aux cellules des tubes contournés ; les cellules des tubes droits et les glomérules peuvent être considérés comme normaux.

Ces lésions ont comme caractère constant de siéger *par îlots ;* des groupes de deux ou trois tubes, parfois plus, se présentent avec un protoplasma cellulaire notablement plus clair qu'à l'état

normal et tranchant sur celui des tubes voisins, qui apparaît bien coloré, compact, dense et finement grenu (lésions analogues à fig. 1 et 2, Pl. IV).

C'est autour du noyau, le plus souvent, parfois immédiatement sous la bordure en brosse que la lésion semble débuter ; parfois elle n'est manifeste que sur une ou deux cellules du tube. Elle consiste essentiellement en ce fait que les granulations se font plus rares dans la moitié interne du corps protoplasmique, semblent se fondre, disparaître, ne laissant à leur place qu'un espace vide, à peine comblé par un réseau extrêmement ténu.

Cette lésion ressemble tout à fait à celle que nous avons décrite sous le nom de *cytolyse protoplasmique du premier et du deuxième degré.*

La coupe des artérioles nous montre des cellules endothéliales gonflées en forme de raquette, faisant hernie dans la lumière du vaisseau, la bouchant parfois presque complètement.

Chez le lapin qui a reçu trois injections de substance rénale de cobaye, les lésions sont plus accusées. Toujours *insulaires*, les îlots sont cependant plus vastes, comprenant 7 à 10 tubes qui se reconnaissent facilement, grâce à leur aspect clair tranchant sur la teinte gris-violet foncé des tubes voisins. Au niveau des tubuli contorti lésés, on constate une disparition presque totale du protoplasma granuleux, et souvent il ne reste plus de la cellule rénale que sa membrane basale, sa bordure en brosse et autres fins réseaux les unissant, à peine parsemés de quelques rares granulations (cytolyse protoplasmique du troisième degré).

Chez les lapins qui ont reçu de multiples (7 à 10) *injections et qui ont survécu pendant* 60 *à* 160 *jours*, les lésions ayant pu évoluer pendant plus longtemps se présentent suivant un type différent des précédentes. Les altérations épithéliales consistent en dilatation tubulaire avec transformation complète de la structure protoplasmique du tube, telle que nous l'avons décrite dans le 4e chapitre ; la lumière de ces tubes, très élargie, renferme sou-

vent des cylindres (Voir fig. 3, Pl. IV). Au niveau des points où existent de larges îlots de tissu conjonctif dense, les tubes enserrés par la sclérose s'atrophient en prenant l'aspect stellaire (voir 4e chapitre). On retrouve, en effet, un développement très marqué du tissu conjonctif isolant les tubuli contorti, sous forme de fibrilles plus ou moins fines, parsemées ou non de cellules (Voir fig. 1, Pl. VI).

Dans un cas nous avons noté de la dégénérescence graisseuse des tubes (acide osmique); elle était beaucoup plus marquée au niveau des tubes droits que des tubes contournés, elle se présentait sous forme de granulations, parfois agglomérées en paquet, siégeant surtout autour du noyau; leur abondance dans certaines cellules des tubes droits, qui en étaient comme bourrées, contrastait avec leur rareté dans les tubes contournés.

2° **Toxicité du rein provenant d'un animal d'une espèce pour un autre animal de la même espèce.** — Hulot et Ramond (57) ont fait pendant 4 mois des injections de rein de cobaye à un autre cobaye, à raison d'une injection d'un rein tous les 15 jours. Ils ont trouvé des lésions parcellaires, qu'ils décrivent ainsi : « A côté d'îlots absolument sains, on observe quelques tubuli dont la lumière est grande, l'épithélium altéré se colorant mal et souvent réduit à un simple revêtement cubique. Pas de réaction glomérulaire, ni conjonctive. » Nous-même avons injecté à un lapin, par quatre fois dans l'espace de 10 jours, du rein d'autres lapins; les injections ont finalement amené la mort de l'animal avec un amaigrissement de 255 grammes.

Dans une autre expérience (exp. 382), nous avons injecté une dose massive (un rein et demi de lapin) à un autre lapin. L'animal était tué, mourant, 20 jours après l'injection; il avait maigri de 570 grammes. Il existait des lésions histologiques nettes du tube contourné sous forme de larges îlots de cytolyse protoplasmique du premier et du deuxième degré; on constate un début de réaction conjonctive entre les tubes contournés et les glomérules.

3° **Toxicité pour l'animal de son propre rein préalablement enlevé par néphrectomie et réintroduit dans sa cavité péritonéale.** — Nous avons pratiqué neuf fois cette expérience sur des lapins. Nous procédions de deux façons :

Ou bien nous enlevions aseptiquement, le rein, puis nous le broyions dans l'appareil de Nefedieff, toujours aseptiquement, et le réinjections dans la cavité péritonéale de l'animal à l'état de pulpe, mélangé à du sérum physiologique.

Ou bien, après avoir pratiqué la néphrectomie, nous coupions le rein en deux morceaux longitudinalement et le réintégrions tel quel dans la cavité péritonéale.

La toxicité de cette injection a été prouvée par les faits suivants :

1° Les lapins ont toujours mal supporté ces manœuvres et n'ont pas tardé à présenter des *accidents toxiques*. Sur les 9 opérés, 2 sont morts 24 heures après, 2 autres 28 heures après, un 3 jours après, 4 ont été tués, 2 jours, 5 jours, 15 jours après. Or la néphrectomie simple est une opération inoffensive (Voir plus loin).

2° Il y eut toujours une *diminution* de poids très marquée après l'opération ; un des lapins maigrit de 350 grammes en 2 jours ; de 2 autres, l'un de 300 grammes en 5 jours, l'autre de 475 grammes en 5 jours ; le poids pris chaque jour accusait une diminution continue.

3° *L'albuminurie*, quand elle fut recherchée, fut toujours constatée, et chez le lapin qui ne fut sacrifié que 15 jours après, l'albumine persista jusqu'à la fin.

4° *Les lésions histologiques* des cellules des tubes contournés sont très marquées, tandis que les glomérules et les tubes droits ont conservé leur structure normale.

Au niveau des tubes contournés, le parenchyme rénal présente les mêmes altérations que celles décrites plus haut ; on peut cependant dire d'une façon générale que les lésions, toujours

insulaires, sont moins intenses. Les cellules sont gonflées, les granulations protoplasmiques se raréfient autour du noyau et sous la bordure en brosse ; elles ne disparaissent pas complètement comme dans les altérations décrites plus haut. Les granulations se font plus rares et souvent plus grosses.

Conclusions. — *On peut donc admettre, d'après nos expériences, que l'animal soumis aux injections de son parenchyme rénal propre, ou de celui provenant d'un animal de même espèce ou d'espèce différente, présente des lésions rénales qui se traduisent cliniquement par des troubles graves conduisant souvent à la mort.*

II. — LES NÉPHROTOXINES PROVOQUÉES ARTIFICIELLEMENT PAR L'INJECTION A L'ANIMAL DE PARENCHYME RÉNAL.

L'injection de parenchyme rénal est toxique, comme nous venons de le démontrer, pour l'animal en expérience. Nous devions dès lors rechercher la cause de cette toxicité et voir si le sérum de l'animal ainsi traité ne contenait pas de *néphrotoxines*.

Nous démontrons leur existence :

A. *Par l'expérimentation in vivo ;*

B. *Par l'expérimentation in vitro.*

§ 1. — Étude in vivo des sérums néphrotoxiques.

A. — Action du sérum normal sur le tube contourné.

Avant de commencer l'étude de différents sérums néphrotoxiques, nous devons, tout d'abord, nous assurer si les injections

à un animal de sérum normal n'étaient pas toxiques pour cet animal. Nefedieff avait noté leur innocuité absolue et Metchnikoff l'admet complètement; Bierry croit que certains sérums normaux (celui de l'oie, par exemple) sont néphrotoxiques pour le lapin. Albarran et Bernard pensent que « l'albuminurie, les lésions rénales constatées à la suite de l'injection de sérum néphrotoxique, ne sont que les conséquences de l'action générale du sérum ». Linossier et Lemoine (44) ont insisté sur la toxicité des sérums normaux. Nous voyons donc que la question est encore très discutée.

Pour la résoudre, nous avons procédé de deux façons. D'une part nous avons injecté à des lapins normaux du sérum d'autres lapins normaux par voie intraveineuse, à des cobayes normaux du sérum normal de lapin par voie sous-cutanée.

D'autre part, nous avons pratiqué des injections de sang, dans les mêmes conditions, dans la cavité péritonéale. Nous retirions aseptiquement une certaine quantité de sang, par ponction intracardiaque, à un animal, et nous réinjections immédiatement dans le péritoine à un autre animal ce sang, encore liquide, contenu dans la seringue.

Ces expériences sont au nombre de douze. Nous avons pu étudier les symptômes présentés par les animaux traités, l'état histologique des reins.

Symptômes morbides. — *Mortalité.* — Comme ces expériences avec les sérums normaux étaient faites concurremment avec des expériences concernant les sérums néphrotoxiques et à même dose, on pouvait facilement comparer les différences constatées dans les deux cas.

Or, sur nos 12 animaux injectés, nous n'avons eu que 3 morts : elles se sont produites très tardivement, 44e, 56e, 88e jour; au contraire, les lapins injectés avec des *sérums ou des sangs néphrotoxiques* mouraient à dose égale de sérum les 4e, 5e, 7e, 8e, 9e jours. Quant aux 3 cas de mort, ils concernent tous trois des in-

jections, non pas de sérum normal, mais de sang normal. Deux lapins avaient été injectés, concurremment avec un cobaye, avec du sang d'un même lapin, or les urines de ce dernier n'avaient pas été analysées et il est fort possible qu'elles fussent albumineuses.

Poids. — La perte de poids fut le plus souvent peu marquée, on constate même dans plusieurs cas de l'augmentation.

Urines. — Sur nos 12 cas, nous n'avons constaté que 3 fois de l'albuminurie; encore celle-ci fut-elle passagère et très peu intense [1].

Étude histologique. — En ce qui concerne les lésions histologiques, celles-ci furent parfois constatées, mais minimes et consistant exclusivement en du gonflement des tubes contournés, des traces de cytolyse protoplasmique périnucléaire très légères, jamais nous n'avons retrouvé de lésions analogues à celles que nous allons décrire à la suite d'injections de sérums néphrotoxiques. Le plus souvent même on ne retrouve aucune altération.

Conclusions. — *Étant donné le nombre de cas observés* (douze), *il nous est permis de conclure que l'injection de sérum normal d'un animal à un autre animal de même espèce ou d'espèce différente, peut susciter chez lui des troubles passagers ; mais le fait est loin d'être constant ; ces troubles sont légers et ne se rapportent alors qu'à des lésions histologiques minimes ; celles-ci, du reste, font le plus souvent défaut. Les* 3 *cas de mort furent tardifs* (50e *jour*) *et sont survenus à la suite d'injection de sang, qui serait peut-être plus toxique que le sérum. On peut du reste leur donner une explication rationnelle.*

(1) Certains auteurs ont soutenu que, dans leurs expériences *in vivo*, ils avaient produit de l'albuminurie et des lésions rénales par injections intraveineuses de sérums d'animaux de la même espèce ou d'espèce différente. A notre avis, ces expériences ne prouvent pas la toxicité des sérums, puisque nous avons pu obtenir les mêmes résultats avec l'eau salée qui n'est pas toxique pour le rein. Il suffit de faire varier les conditions de filtration au niveau du glomérule pour produire des altérations des tubes contournés et causer de l'albuminurie.

B. — Action des sérums néphrotoxiques sur le tube contourné.

La néphrotoxine peut exister sous trois aspects différents :

1° Sérum *hétéronéphrotoxique ;*

2° Sérum *isonéphrotoxique ;*

3° Sérum *autonéphrotoxique.*

1° Sérums hétéronéphrotoxiques.

Le sérum hétéronéphrotoxique est celui obtenu par l'injection à un animal du rein provenant d'un animal d'une autre espèce. Ce sérum devient toxique pour un animal de l'espèce à laquelle appartenait celui qui a fourni les reins de l'injection.

Par exemple, lorsqu'on injecte à un lapin du rein de cobaye, on obtient un sérum toxique pour l'espèce cobaye. De même, par l'injection à un lapin de rein de chien, on obtient un sérum toxique pour l'espèce chien.

Nous avons opéré de la façon suivante : Le sang était prélevé aseptiquement, au moyen d'une seringue munie d'une longue aiguille fine piquant très bien, par ponction du cœur (lavage préalable de la peau au savon, friction à l'alcool). Le sang était réparti en couche mince dans plusieurs boîtes de Pétri stériles, mises immédiatement à la glacière ; 4 à 6 heures, parfois 24 heures après, le sérum était recueilli, mis dans des tubes effilés stériles et centrifugé. C'est ce sérum centrifugé dont nous nous servions pour nos injections sous-cutanées.

Lorsque nous injections à l'animal non plus du sérum, mais le sang lui-même, nous prélevions par ponction du cœur, dans une seringue stérile, du sang à l'animal en expérience et nous réinjections immédiatement ce sang dans le péritoine de l'autre animal neuf; l'expérience était disposée de telle façon que cette injection pût être faite sans aucun temps d'arrêt.

Les doses injectées étaient le plus souvent de 10 centimètres cubes par kilogramme d'animal, parfois elles étaient moindres (1 centimètre cube par 300 grammes), rarement plus fortes (30 centimètres cubes par kilogramme d'animal).

Le sang était retiré à l'animal en expérience 1 à 6 jours après la dernière injection de parenchyme rénal ; parfois bien plus longtemps après (10 à 16 jours) ; la première prise était faite ordinairement après 3 injections.

Symptômes morbides. — Les injections furent toujours mal supportées par l'animal.

Mortalité. — Tous les cobayes traités par l'injection de ce sérum sont tombés malades : une seule injection hypodermique a le plus souvent suffi pour les tuer dans un espace de temps relativement court, une seule fois nous avons fait deux injections.

Sur nos 11 expériences, aucun cas de survie n'a été noté. Deux fois les animaux ont été tués aux 2e et 4e jours, aux fins d'examen histologique. Dans les autres cas, nous avons laissé vivre les animaux, qui sont morts soit 24 heures après l'injection, soit le plus souvent avant le 15e jour ; une fois seulement le cobaye a survécu 45 jours. Les autopsies de tous ces cas furent pratiquées de façon à éliminer toute erreur possible concernant la cause de la mort (tuberculose, suppuration, etc.).

Ce qui rend ces résultats encore plus frappants, c'est la survie des animaux témoins, injectés avec la même dose de sérum ou de sang mais normal (exp. 358, 359, 360, 361).

Poids. — L'amaigrissement constaté fut en moyenne de 20 grammes en 2 jours ; un de nos cobayes maigrit de 96 grammes en 14 jours, un autre de 105 grammes en 6 jours.

Troubles généraux. — Le cobaye se présentait quelquefois après l'injection avec un habitus spécial ; il se rencognait immobile dans un coin de sa cage, perdait de sa vivacité, se mettait en boule, les poils hérissés. Lorsque nous avons pu assister à la mort de l'animal, nous avons noté des convulsions.

Urines. — Lorsque les urines ont pu être examinées, l'albuminurie fut constatée dès le lendemain de l'injection ; elle persista le surlendemain. Nous n'avons pu la rechercher, faute d'urine, chez tous les cobayes. Dans une expérience (exp. 121), on ne retrouva pas d'albumine 7 jours après l'injection, l'animal cependant était très mal et dut à ce moment être sacrifié.

Variations de toxicité. — Les symptômes morbides, constants du reste, présentèrent cependant des degrés différents d'intensité. Les sérums ne possèdent pas la même néphrotoxicité. Or il est intéressant de noter que :

1° Les cas où la mort est survenue le plus rapidement concernaient ceux où le sérum avait été recueilli sur l'animal 24 à 48 heures après la dernière injection de parenchyme rénal.

Par contre, les plus longues survies, 22, 24, 45 jours, concernent des expériences où le sérum avait été recueilli assez tard après la dernière injection, 10 jours, 16 jours. La propriété néphrotoxique du sérum, tout en persistant au delà de 15 jours, va donc en s'atténuant.

2° L'injection de sérum semble plus active que l'injection de sang.

3° Le lapin réagit individuellement d'une façon variable en ce qui concerne la production de néphrotoxine. Ainsi, tandis que l'un de nos animaux, soumis à 8 injections de parenchyme rénal, fournissait un sérum amenant la mort en 24 heures, un autre traité par 10 injections donnant un sérum qui ne tuait le cobaye qu'au bout de 20, 25 jours; dans ce cas, il est vrai, le sang avait été recueilli assez tardivement après l'injection.

4° Les troubles cliniques constatés sont directement proportionnels, pour un sérum donné, à la dose injectée. Tandis qu'un même sérum cause la mort en 24 à 48 heures à la dose de 1 centimètre cube par 100 grammes, il ne l'occasionne

plus qu'en 14 jours à la dose de un demi-centimètre cube par 100 grammes (exp. 115, 116, 117).

Lésions histologiques. — Les lésions furent constantes. Nous ne décrirons pas comme telles celles relatées par certains auteurs qui semblent bien plutôt relever d'une fixation défectueuse. La divergence d'opinions des expérimentateurs sur l'existence de ces altérations provient, à notre avis, d'une étude histologique imparfaite du tube contourné. Les lésions que nous avons retrouvées ne sont point « de petite importance », car elles reproduisent celles obtenues à la suite d'injections d'agents toxiques dont le pouvoir lésionnel sur le rein est reconnu par tous (sublimé, acide chromique, cantharidate de soude, etc.). (Comparer les diverses figures des Planches qui se trouvent à la fin de l'ouvrage).

Nous étudierons ces lésions :

1° Chez deux cobayes injectés avec de fortes doses, 1 centimètre cube pour 100 grammes d'animal (exp. 115, 360), et sacrifiés rapidement (24 à 48 heures) ;

2° Chez des cobayes injectés depuis une dizaine de jours (exp. 117, 131) ;

3° Chez des cobayes ayant survécu vingt-quatre jours.

1° *Lésions au bout de 24 à 48 heures.* — Les lésions sont aussi marquées au bout de 24 heures qu'au bout de 2 jours ; on note cependant au bout de 24 heures de la réplétion vasculaire qui disparaît après 48 heures.

Les glomérules sont à peu près sains ; toutefois, on note à l'intérieur de la capsule de Bowman un léger exsudat. L'épithélium endothéliforme normal tapissant la face interne de cette capsule se présente souvent sous la forme de cellules gonflées, faisant franchement hernie dans la lumière capsulaire. Les cellules des tubes droits et de l'anse de Henle sont le plus souvent respectées, elles sont parfois boursouflées et il peut y exister un certain degré de cytolyse protoplasmique périnucléaire. De même

les canaux d'union (tubes intercalaires de Ludwig) sont le plus souvent normaux. On constate fréquemment un boursouflement très marqué de l'endothélium vasculaire.

Par contre, les tubes contournés sont constamment lésés.

Ces altérations sont toujours insulaires, le nombre des tubes atteints est du reste variable ; ces îlots sont d'autant plus nombreux et surtout plus volumineux que le rein est plus lésé

Le protoplasma a perdu, au niveau de beaucoup de tubes, sa striation basale (bâtonnets de Heidenhain) ; les granulations deviennent plus volumineuses et remplissent uniformément la cellule.

Dans d'autres points, nombreux du reste, les lésions sont beaucoup plus accusées. Une série de tubes ont conservé leur lumière, la bordure en brosse persiste très nette partout, mais on note de la *cytolyse protoplasmique périnucléaire*.

Enfin on retrouve une série d'îlots formés par deux ou trois tubes au niveau desquels la cytolyse protoplasmique est intense (2° et 3°), les cellules sont boursouflées, les bordures en brosse, repoussées par les corps cellulaires, se fusionnent et dessinent la forme stellaire et arborescente que nous avons déjà décrite (Voir fig. 1, Pl. IV) ; les granulations ne persistent que tout près de la membrane basale.

2° *Lésions au bout de* 10 *jours* (exp. 117, 129). — Les lésions ont évolué ; on est frappé de l'existence par places d'une hyperplasie très nette du tissu conjonctif péritubulaire. Celui-ci est formé de fibrilles assez ténues, à mailles lâches, renfermant des cellules à leur intérieur.

Quelques glomérules sont atteints, leurs capillaires très dilatés remplis de globules rouges. Par endroit existe de l'exsudat dans la capsule de Bowman.

Les cellules des tubes droits sont très gonflées, il existe de l'endartérite.

Les tubes contournés présentent des lésions manifestes au

niveau de certains îlots, le protoplasma revêt un aspect finement vacuolaire, parfois ces vacuoles sont considérables et occupent une grande partie des corps cellulaires ; en d'autres points il existe de véritables placards intracellulaires dénués de toute granulation. La bordure en brosse subsiste dans bien des tubes mais revêt sur certains, par suite du gonflement cellulaire, l'aspect d'une ligne festonnée.

Les noyaux ont disparu au niveau des tubes les plus lésés ; d'autres fois ils sont très irréguliers et prennent intensément la matière colorante.

3° *Lésions au bout de 24 jours* (exp. 358). — Les reins macroscopiquement semblent bigarrés, jaunâtres. Il existe de la sclérose périglomérulaire et péritubulaire, à type de sclérose jeune (tissu conjonctif avec cellules embryonnaires). On note de la périartérite et de la mésartérite.

Certains glomérules, entourés par du tissu conjonctif, sont imperméables.

Les tubes contournés présentent des lésions insulaires à type de dilatation tubulaire avec transformation de l'épithélium, ou à type atrophique. On assiste à la formation de cylindres granuleux.

Conclusions. — *Les lésions histologiques sont donc tout à fait en rapport avec les troubles cliniques constatés. Ces altérations sont constantes et se présentent suivant le type aigu dans le cas de mort rapide ; ils évoluent suivant le type chronique en cas de survie suffisamment longue.*

2° Sérums isonéphrotoxiques.

Lorsque nous traitions un lapin par des injections de rein de cobaye, nous avons pu vérifier que ce sérum de lapin devenait toxique pour le cobaye. Mais il le devient également pour un

autre lapin. En un mot, l'injection du rein provenant d'une espèce donnée (cobaye, par exemple) produit :

1° Une néphrotoxine active pour l'espèce qui a fourni le rein ;

2° Une toxine active pour l'espèce qui fournit le sérum. C'est cette toxine que nous appelons *isonéphrotoxine*.

Nous laissons tout à fait de côté la question de savoir si cette isonéphrotoxine est différente de l'hétéronéphrotoxine, ou bien si elle est une seule et même toxine à action double. Tout ce que nous voulons retenir, c'est qu'un animal traité par le rein d'une autre espèce fournit un sérum actif vis-à-vis des animaux de la même espèce que lui.

Nous avons pratiqué à ce sujet 13 expériences sur le lapin. Nous injections le sérum centrifugé dans la veine de l'oreille à la dose de 1 centimètre cube par 400 grammes, 1 centimètre cube par 500 grammes, 1 centimètre cube par 800 grammes, 1 centimètre cube par 1.000 grammes. Les injections étant intraveineuses, la dose employée pouvait être bien moins considérable ; on faisait une, parfois deux injections, mais jamais plus.

Dans certains cas nous avons injecté dans le péritoine le sang tel quel, suivant la technique décrite plus haut. Deux fois nous avons recueilli le sang dans une seringue contenant de l'eau distillée stérile et nous l'avons injecté sous cette forme dans la cavité péritonéale.

Symptômes morbides. — Les lapins supportaient très mal ces injections, et le contraste était frappant entre les lapins témoins injectés avec du sérum normal et les lapins traités avec du sérum néphrotoxique.

Mortalité. — La survie était ordinairement assez courte, 5 à 10 jours. Cependant elle peut être plus longue.

Poids. — L'amaigrissement fut notable, 1.000 grammes en 6 jours, 500 grammes en 5 jours, 355 grammes en 7 jours. D'autres fois, il fut moins marqué.

Urines. — On constata de l'albuminurie très nette toutes les fois qu'il nous fut loisible d'examiner l'urine ; une seule fois nous n'en pûmes retrouver.

Symptômes généraux. — Les lapins à la suite des injections étaient tristes, se rencognaient dans leur cage, les poils hérissés.

Variations de toxicité. — On peut noter ici ce que nous avons déjà relevé pour l'hétéronéphrotoxine. Le plus souvent c'est le sérum recueilli le plus près de la date de l'injection qui s'est montré le plus toxique ; le même fait s'est produit mais moins constamment en ce qui concerne l'injection intrapéritonéale du sang. Celle-ci serait moins active que l'injection intraveineuse de sérum au point de vue de la néphrotoxicité.

Lésions histologiques. — Dans les 5 examens que nous avons pu faire, nous avons toujours retrouvé des lésions nettes des tubes contournés, moins intenses cependant que lorsqu'il s'agissait de sérum hétéronéphrotoxique. On trouve des îlots de 2, 5, 8 tubes beaucoup plus clairs avec *de la cytolyse protoplasmique péri et sus-nucléaire* (Voir fig. 2, Pl. IV) ; la bordure en brosse est partout conservée, le noyau est *déformé*, *irrégulier*, prend bien plus vivement les matières colorantes. Dans les examens portant sur des reins d'animaux ayant survécu 22 jours, il existe en certains points une transformation complète de l'épithélium des tubes contournés, qui se présentent sous la forme d'une bande mince, sans granulation, sans bordure en brosse avec formation de cylindres granuleux à l'intérieur du tube.

3° **Sérums autonéphrotoxiques.**

Le sérum autonéphrotoxique est celui obtenu par l'injection de parenchyme rénal d'un lapin à ce même lapin. Le sérum ainsi obtenu est actif pour un autre lapin. Nous avons produit

deux fois ce sérum en opérant de la façon suivante : dans le premier cas, après avoir pratiqué sur un lapin la néphrectomie et l'injection immédiate dans sa cavité péritonéale de son rein réduit à l'état de pulpe, nous prélevions chez cet animal, le lendemain de l'opération, puis le surlendemain, puis 5 jours après, 10 centimètres cubes de sang par ponction du cœur faite aseptiquement.

Nous recueillions ce sang dans un vase stérile, puis, le lendemain ou le surlendemain, nous injections dans la veine de l'oreille d'un autre lapin 3 centimètres cubes, puis 4 centimètres cubes, puis 5 centimètres cubes de ce sérum.

Dans notre seconde expérience, un lapin a reçu le sérum d'un autre lapin préparé de la façon précédente (néphrectomie, injection intra-péritonéale de son propre rein) ; mais ici l'injection fut faite sous la peau et le lapin ne reçut que 2 cmc. 25 en une seul fois. Nous avons laissé le lapin vivre 63 jours et nous l'avons sacrifié à ce moment.

L'étude du premier lapin est la plus instructive ; voilà les renseignements qu'elle a pu nous fournir :

Symptômes morbides. — *Poids.* — L'animal subit un amaigrissement marqué : il diminua de 400 grammes en 7 jours, époque où on le sacrifia (2 jours après la dernière injection).

Urines. — A partir de la première injection, l'urine fut constamment albumineuse, l'albuminurie augmentant dans des proportions notables après chaque injection de sérum autonéphrotoxique.

Lésions histologiques. — Les lésions semblent se cantonner sur les tubes contournés ; on note cependant un gonflement très notable de l'endothélium vasculaire des artérioles ; la lumière du vaisseau est en partie comblée par les cellules de cet endothélium, retenues à la paroi par un mince pédicule.

Les altérations des tubuli contorti, toujours insulaires, sont représentées surtout par de la cytolyse protoplasmique du 1er et

du 2e degré, quelques îlots seulement ont de la cytolyse protoplasmique du 3e degré, mais ces lésions sont bien moins généralisées que pour l'hétéronéphrotoxine.

Quant au deuxième lapin, sacrifié très tardivement (63e jour), qui n'avait reçu qu'une très faible dose de sérum et qui avait augmenté de poids, il présentait cependant de l'albuminurie, légère il est vrai, et des lésions histologiques manifestes, caractérisées par de l'endo et de la péri-vascularité des artérioles, de l'hyperplasie du tissu conjonctif et des lésions tubulaires ; celles-ci n'existaient que sur un très petit nombre d'îlots.

Les lésions causées par le sérum autonéphrotoxique persistent donc encore après plus de deux mois ; elles semblent se restreindre, il est vrai, mais en se limitant elles deviennent plus profondes, plus complètes.

Conclusions. — De par l'étude *in vivo*, on peut déjà affirmer l'*existence des sérums néphrotoxiques* doués de pouvoir lésionnel sur le parenchyme rénal.

§ 2. — **Étude in vitro des sérums néphrotoxiques.**

Les lésions histologiques que nous venons de décrire comme résultant de l'injection de sérum néphrotoxique ne sont pas, à notre avis, de minime importance, car nous avons vu qu'elles peuvent être comparées à celles que l'on obtient en injectant aux animaux des substances telles que l'acide chromique, le cantharidate de soude, auxquelles personne ne conteste une influence nocive sur l'épithélium rénal. Certains auteurs cependant, avec Albarran et Bernard, dénient au sérum néphrotoxique toute action sur le parenchyme rénal, ou tout au moins cette action n'a pas encore, pour eux, été clairement prouvée.

Nous avons alors cherché à démontrer cette toxicité du sérum néphrotoxique d'une façon détournée, et qui nous semble,

étant données les précautions prises, *irréfutable*. Ayant, comme nous l'avons vu plus haut, trouvé moyen de conserver le rein pendant une demi-heure à trois quarts d'heure dans un liquide salé de point cryoscopique donné $\Delta = -0^{\circ},78$, nous cherchâmes si l'étude *in vitro* du sérum néphrotoxique pouvait donner des résultats. Nous pouvions espérer que les lésions fussent *in vitro* plus marquées, le sérum étant directement mis en présence du parenchyme rénal, sans passer par la circulation, sans traverser les ganglions lymphatiques, au niveau desquels son action toxique pouvait se trouver plus ou moins atténuée.

Deux méthodes pouvaient être employées. On pouvait verser dans la solution salée quelques gouttes de sérum néphrotoxique en combinant le mélange de façon à ce que le point cryoscopique oscillât entre — 0°,78 et — 0°,79 ; ce premier procédé fut expérimenté, les résultats qu'il nous fournit n'étaient pas à beaucoup près aussi probants que ceux donnés par le second. En effet, il aurait fallu que la toxicité de notre sérum néphrotoxique fût considérable pour qu'une pareille dilution amenât des résultats nets. Je dois même ajouter qu'une semblable constatation aurait été en désaccord complet avec les faits cliniques notés chez l'animal.

Il nous restait dès lors à nous servir du sérum lui-même comme milieu conservateur. Nous devions, afin d'éviter toute cause d'erreur, étudier l'action *in vitro* du sérum normal sur le rein et voir s'il ne le lésait pas.

Sérum normal. — Étant donné ce que nous avons déjà appris sur l'action osmonocive des solutions salines, nous pouvions prévoir d'avance que les sérums qui ont un point cryoscopique de — 0°,56 entraîneraient des lésions notables des tubes contournés. Et, de fait, les fragments de rein que nous avons plongés ainsi directement dans le sérum, présentèrent tous des altérations très marquées, consistant en gonflement des cellules avec éclatement, disparition de la bordure en brosse et de la plupart des granu-

lations protoplasmiques qui encombraient la lumière des tubes ; ces lésions étaient constantes, que le sérum fût normal ou pathologique, qu'il provînt d'un animal de la même espèce que celui qui avait fourni le sérum ou d'une espèce différente.

Si nous n'avions pas connu l'action osmonocive des solutions salines sur le rein, nous en aurions conclu que tous les sérums étaient toxiques pour l'épithélium rénal, tandis qu'il nous fut facile d'attribuer ces altérations à leur véritable cause, c'est-à-dire au faible degré de concentration du sérum qui congèle à — 0°,56 tandis que la solution *réno-conservatrice* idéale congèle à —0°,78. D'ailleurs, les lésions épithéliales sont bien celles que nous avons retrouvées, à la suite du séjour des fragments de rein dans un liquide hypotonique. Il fallait donc ramener le sérum à une concentration répondant à un point de congélation de — 0°,78 par addition de la plus faible quantité de liquide étranger possible ; il nous suffisait de 2 à 3 gouttes de NaCl en solution saturée pour 10 à 15 centimètres cubes du sérum ; on ne pouvait arriver à ce chiffre que par tâtonnements souvent un peu longs. Le sérum ainsi amené à $\Delta = -0°,78$, on opérait de la même façon que pour la simple solution salée.

Nous avons pu constater que, s'il s'agit d'un sujet normal, le sérum provînt-il d'un animal de la même espèce que celui qui a fourni le sérum à étudier, ou d'une espèce différente, *on n'observe pas de lésion notable des épithéliums* (Voir fig. 4, Pl. I).

Peut-être, si l'on veut à toute force trouver des altérations, pourrait-on dire que les cellules sont un peu plus gonflées que dans les coupes « témoins », c'est-à-dire appartenant à des fragments ayant séjourné dans la simple solution salée à $\Delta = -0°,78$ et qu'en certains points les granulations protoplasmiques sont un peu plus clairsemées au niveau du noyau.

Mais en réalité les cellules ont conservé leurs formes et leurs réactions histo-chimiques, la bordure en brosse est intacte, le noyau est situé à l'union des deux tiers externes avec le tiers interne,

les granulations sont très nettes ; bref, on peut dire que *le sérum d'un sujet normal n'est pas toxique in vitro pour l'épithélium rénal.*

Il nous est d'autant plus permis d'affirmer ces résultats que les sérums pathologiques ont produit *in vitro* des altérations très profondes des reins.

Le sérum néphrotoxique provoque dans le parenchyme rénal des lésions notables, nullement comparables à celles très légères fournies pas le sérum normal.

Du reste, pour éviter toute cause d'erreur dans ces manipulations très délicates, nous procédions de la façon suivante :

Nous mettions à l'étuve à 37° deux tubes, contenant l'un du sérum normal de lapin, l'autre du sérum néphrotoxique de lapin ; ces deux sérums avaient été préalablement ramenés, au moyen de la solution saturée de NaCl, au point cryoscopique $\Delta = -0^{\circ},78$. L'obtention de ce même chiffre pour les deux sérums est souvent, nous devons l'avouer, longue et laborieuse. Les deux tubes, contenant chacun la même quantité de sérum, sont laissés de 1 à 2 heures à l'étuve à 37° ; nous y mettions également un tube contenant la solution de NaCl simple à même point cryoscopique $\Delta = -0^{\circ},78$.

Nous saignions alors un animal normal, lapin ou cobaye, suivant les cas, puis prenant des morceaux du même rein, nous les répartissions dans les trois tubes. Nous agitions alors les tubes et laissions une demi-heure, parfois plus longtemps, les pièces en présence des liquides, à l'étuve à 37° ; on les remuait légèrement de temps en temps. Puis nous fixions les petits fragments de rein, ainsi traités, par notre méthode décrite plus haut. Il était alors facile sur les coupes de comparer les effets du sérum néphrotoxique avec ceux du sérum normal et du liquide salé à $\Delta = -0^{\circ}78$. Grâce à ces deux tubes témoins, toute cause d'erreur, pouvant provenir de l'animal qui fournissait le rein et qui cependant avait été reconnu non albuminurique, était écartée.

Nous étudierons successivement :

1° *L'action du sérum néphrotoxique de lapin sur le rein de lapin*;

2° *L'action du sérum néphrotoxique de lapin sur le rein de cobaye.*

1° Action in vitro du sérum néphrotoxique de lapin sur le rein de lapin. Sérum isonéphrotoxique. — Nous avons pratiqué 4 fois l'expérience avec des sérums néphrotoxiques recueillis chez des lapins différents. Les résultats ont été semblables dans les 4 cas.

Nos sérums avaient été ramenés dans deux expériences à $\Delta = -0^{\circ},785$, dans une à $\Delta = -0^{\circ},79$, dans l'autre à $\Delta = -0^{\circ},78$.

Les fragments de rein furent laissés en présence une demi-heure dans chacune de ces expériences. Dans deux cas, nous avons laissé les morceaux dans le sérum une demi-heure, 1 et 2 heures; chaque cas comprenait :

Un tube de sérum normal;

Un tube de sérum néphrotoxique;

Un tube de solution de NaCl.

Ces trois tubes étaient au même point cryoscopique.

Dans toutes les expériences, les morceaux de rein qui avaient séjourné dans le sérum néphrotoxique étaient altérés ; par contre, les deux tubes témoins (sérum normal, solution de NaCl) renfermaient des morceaux peu ou pas altérés.

L'expérience 324 étant la plus complète, c'est elle qui nous servira à résumer les données acquises. Nous étudierons les lésions obtenues après une demi-heure, 1 heure, 2 heures de mise en présence.

Au bout d'une demi-heure. — Nous avons vu qu'après ce laps de temps, le sérum normal causait des altérations *minimes* (gonflement léger des cellules, légère raréfaction périnucléaire des granulations).

Les morceaux qui ont séjourné dans le sérum néphrotoxique sont, par contre, *très altérés*. Les glomérules, les tubes droits sont normaux. On trouve des îlots de deux ou trois tubes, parfois davantage, tranchant par leur aspect très clair sur les tubes voisins. En ces points, les granulations se font très rares, ou disparaissent complètement sous la bordure en brosse et autour du noyau; il ne subsiste qu'une bande protoplasmique adhérente à la membrane basale, plus ou moins haute, suivant le degré des altérations. La bordure en brosse persiste dans tous les tubes.

Au bout d'une heure. — Les morceaux passés par le sérum normal, ont leurs tubes contournés un peu altérés ; on constate, dans d'assez nombreux tubes, un début de cytolyse protoplasmique périnucléaire.

Les fragments ayant séjourné dans le sérum néphrotoxique sont beaucoup plus lésés qu'au bout d'une demi-heure. Les tubes contournés sont toujours à peu près les seuls atteints. Mais les îlots, au lieu d'être formés de quelques tubes, se sont transformés en larges placards de 10, 12 tubes et plus. A ce niveau, les granulations se font très rares, et le réticulum protoplasmique se laisse entrevoir nettement. La bordure en brosse ne forme plus un revêtement continu, la cellule gonflée a brisé ses limites, la lumière du tube a disparu, et l'on ne retrouve plus que des débris de cette bordure, facilement reconnaissables à la teinte rouge qu'ils prennent par la fuchsine acide et aux stries encore visibles dans certains tubes. En d'autres points, la fonte des granulations est complète, et il existe des espaces clairs comblés par un très fin réticulum.

Au bout de deux heures. — Les morceaux ayant séjourné dans le sérum normal présentent des altérations ressemblant à celles trouvées au bout d'une demi-heure de séjour du parenchyme dans le sérum néphrotoxique.

Les fragments laissés dans le sérum néphrotoxique montrent des lésions intenses des tubes contournés. Il n'existe plus de

bordure en brosse dans la plupart des tubes, la lumière a disparu, la membrane basale est seule conservée, le reste du tube est formé par des détritus cellulaires, de très rares granulations, un fin réseau protoplasmique; par places, les granulations et le réticulum manquent complètement; il n'existe plus que des pseudo-vacuoles.

En résumé, nous voyons donc que *in vitro* le sérum néphrotoxique est toxique pour le rein; on peut en effet suivre les lésions, les voir s'accentuer suivant la durée du séjour du parenchyme dans le liquide toxique.

Pratiquement, il suffit de mettre en présence du sérum les morceaux une demi-heure: les lésions y sont déjà très nettes; on exclut ainsi toute altération due au sérum normal; passée cette durée, le parenchyme s'altère dans le sérum normal, mais les lésions sont beaucoup moins intenses que celles obtenues avec le sérum néphrotoxique.

2° **Action in vitro du sérum néphrotoxique de lapin sur le rein de cobaye. Sérum hétéronéphrotoxique.** — Nous avons pratiqué trois fois l'expérience avec des sérums néphrotoxiques différents, dans les mêmes conditions que celles décrites précédemment. Les pièces furent laissées en présence, tant dans les tubes de sérum normal que dans les tubes de sérum néphrotoxique, une demi-heure, parfois trois quarts d'heure, une heure et demie.

Les sérums étaient ramenés[1] dans deux expériences à $\Delta = -0^\circ,79$, dans la troisième à $\Delta = -0^\circ,785$.

(1) On pourrait nous reprocher ici de n'avoir pas ramené notre sérum à $-0^\circ,78$ ou $-0^\circ,785$, la solution à $-0^\circ,79$ étant légèrement osmonocive. Mais les opérations consistant à ramener le sérum à un point cryoscopique donné sont très longues et très minutieuses, et l'erreur étant la même pour le sérum normal et le sérum néphrotoxique employés concurremment, les résultats étaient comparables et les conclusions qu'on tirait de ces expériences n'étaient pas, dès lors, entachées d'erreur.

Les lésions sont ici encore plus marquées que pour le sérum isonéphrotoxique, et, point intéressant à noter, les résultats *in vitro* venaient encore en cela confirmer ceux obtenus *in vivo*.

Au bout d'une demi-heure, le parenchyme rénal ayant séjourné dans le sérum normal n'est qu'à peine altéré, la lumière des tubes est nette, ceux-ci sont légèrement gonflés, pas de cytolyse périnucléaire (Voir fig. 4, Pl. I). Les morceaux, au contraire, ayant séjourné dans le sérum néphrotoxique, sont *très altérés* ; les lésions siègent surtout sur les tubes contournés. On y retrouve de nombreux et larges îlots au niveau desquels on note de la cytolyse protoplasmique au 2e et 3e degrés. En d'autres points, il existe des placards de 15, 20 tubes, dans lesquels la lumière du tube a disparu, de même que le protoplasma cellulaire ; il n'existe plus que de très rares granulations volumineuses reliées par un très fin réticulum ; la bordure en brosse est brisée en plusieurs parties, et seule persiste intensément colorée la membrane basale. Tous ces tubes tranchent par leur transparence sur les cellules avoisinantes ; les limites intercellulaires peuvent devenir très nettes.

Enfin à la périphérie de la coupe, se prolongeant parfois en vastes languettes vers le centre de celle-ci, on trouve une fonte protoplasmique encore plus marquée ; on assiste là à un véritable effondrement des tubes contournés (Voir fig. 6, Pl. I) qui sont à ce point détruits que la subtance protoplasmique se déverse à l'extérieur sous forme de magma granuleux, même de pseudo-vacuoles. On voit la substance toxique attaquer le parenchyme, le détruire jusqu'au stade ultime, la membrane basale s'est rompue et laisse s'épandre une masse finement grenue, dans laquelle on ne retrouve plus aucun vestige de la brosse, mais parfois des débris nucléaires. Il ne s'agit pas là d'accident de préparation, car la couche granuleuse formée s'étend sur une certaine étendue, et jamais dans nos très nombreuses coupes de rein, même mal fixé, nous n'avons noté pareille lésion.

Enfin, et surtout, l'altération n'est pas limitée aux cellules du bord de la préparation, elle se poursuit progressivement, concentriquement, les tubes les plus éloignés de la périphérie étant les moins lésés.

Les tubes droits sont ici altérés, il existe de la cytolyse protoplasmique périnucléaire, dans certains points même un effondrement cellulaire.

Au bout de trois quarts d'heure, d'une heure et demie, les différences entre les deux sortes de préparations sont encore très marquées.

Conclusions. — Les *sérums normaux* du cobaye et du lapin ramenés à $\Delta = -0^{\circ},78$ ne sont pas nocifs *in vitro* pour les reins de lapin et de cobaye.

Nous pouvons opposer à cette absence de pouvoir nocif des sérums normaux, les altérations manifestes constatées sur les coupes des fragments de rein qui ont été plongés dans un sérum rendu expérimentalement *néphrotoxique.* On discutait encore beaucoup sur l'existence de cette néphrotoxine : les uns affirmaient, les autres niaient le pouvoir néphrotoxique de ce sérum, nous croyons que nos expériences *in vitro* tranchent absolument la discussion en faveur de la réalité de ce pouvoir néphrotoxique.

CONCLUSIONS

Des expériences précédentes, nous pouvons donc conclure les faits suivants :

1° *L'injection de parenchyme rénal est très toxique pour l'animal ;*

2° *A la suite de cette injection, existe dans le sérum des animaux traités une néphrotoxine ;*

3° *L'existence de cette néphrotoxine est démontrée :*

a) In vivo : 1. *Par les troubles constatés chez l'animal injecté avec ce sérum* (*amaigrissement, convulsions, mort*) ;

2. *Par la constance des lésions histologiques du rein des animaux ainsi traités ;*

b) In vitro : *Par les altérations causées par ce sérum néphrotoxique sur les morceaux de reins qui y sont plongés* ;

4° *Cette néphrotoxine se présente sous trois formes :*

Hétéronéphrotoxine ;

Isonéphrotoxine ;

Autonéphrotoxine.

III. — LES NÉPHROTOXINES FABRIQUÉES SPONTANÉMENT DANS L'ORGANISME PAR LE REIN MALADE

Nous venons de voir que le rein broyé *in vitro* était capable, à la suite de son injection dans le péritoine d'un animal, de provoquer d'une part des lésions des tubes contournés du rein de l'animal ainsi traité, d'autre part de susciter l'éclosion dans le sérum de ce même animal d'une néphrotoxine active.

Pour donner à cette découverte toute sa valeur, il fallait s'efforcer de rapprocher des faits cliniques courants les faits expérimentaux. On n'injecte ordinairement pas chez l'homme de substance rénale, et les résultats acquis pouvaient tout au plus s'appliquer à la critique de quelques cas rares d'opothérapie rénale [1].

Il fallait donc savoir si le rein expérimentalement lésé, d'une

(1) Ce n'est pas à dire que nous condamnons celle-ci. Un médicament peut être toxique et cependant, lorsqu'il est manié avec prudence, donner des résultats thérapeutiques excellents. Notre expérience propre sur ces cas est encore trop restreinte pour qu'il nous soit permis de porter une conclusion personnelle ferme. Dieulafoy s'est, il y a longtemps déjà, occupé de la néphrine. Le professeur Dubois, de Lyon (58), et le professeur Renaut, de Lyon, ont récemment publié des observations cliniques (59) dans lesquelles des améliorations furent obtenues, au cours de l'urémie, par l'emploi d'une néphrine spéciale. Tarruella (60), Capitan (61), Rondat et Charrier (62), Page et Dardelin (63) en ont signalé d'autres cas.

façon quelconque, était capable, à la suite de cette altération, de sécréter dans l'organisme même une néphrotoxine active.

Pour résoudre cette question, nous pouvions procéder de deux façons :

1° En cas de lésion unilatérale d'un rein, étudier l'état du rein opposé ;

2° Prouver l'existence d'une néphrotoxine dans le sérum des animaux atteints de lésion rénale, uni ou bilatérale.

Nous allons successivement exposer les résultats fournis par ces deux modes de recherche.

§ 1. — Lésions unilatérales du rein. État du rein opposé.

Nos constatations et les conclusions qui en découlent devaient susciter de nombreuses controverses. Nous exposerons d'abord les résultats obtenus et les arguments qu'on nous opposât.

Nous verrons ensuite comment nous sommes arrivés à y répondre définitivement.

I. — **Symptômes morbides.** — Parmi les animaux mis en expérience, nous en laissâmes quelques-uns vivre assez longtemps, afin d'étudier les lésions à une très longue échéance ; mais la plupart furent sacrifiés assez rapidement, afin de préciser le début des altérations rénales, plusieurs animaux moururent. Dans nos observations nous ne tenons compte que des cas de mort qui survinrent du fait des seules lésions rénales et sans qu'à l'autopsie on put trouver des lésions macroscopiques ou histologiques permettant d'interpréter la mort d'une autre façon.

Les animaux ainsi traités furent le lapin et le chien. Le lapin supporte, en général, plus difficilement l'acte opératoire, le chien semble beaucoup plus résistant [1].

(1) Voir les tableaux des expériences à la fin de l'ouvrage.

1° *La néphrectomie unilatérale* fut pratiquée chez 12 lapins et chez un chien. Tous supportaient très bien cette opération ; on ne constatait pas d'amaigrissement (fig. 7). Nous les sacrifions dans un laps de temps variant de quelques jours à un an après leur néphrectomie, pour savoir si à un moment quelconque ils ont présenté des lésions histologiques du rein opposé.

2° *La ligature unilatérale de l'artère rénale* fut faite chez 21 lapins : 6 moururent entre 7 et 30 jours après, les autres furent sacrifiés à des dates variables ; chez certains dont l'urine put être examinée, on constata de l'albuminurie ; chez d'autres on ne retrouva pas d'albumine ; mais cette recherche ne put être pratiquée quotidiennement.

Chez 5 chiens, la ligature de l'artère fut pratiquée, la survie fut assez longue. De ces 5 animaux, trois moururent avec des convulsions au bout de 79 jours, un an et 218 jours, un an et 227 jours ; les deux autres furent sacrifiés au bout de 150 et 185 jours. L'urine d'un de ces animaux put être examinée au 185e jour : elle contenait de l'albumine en quantité notable avec cylindres granuleux et celluleux.

3° *La ligature en masse* du pédicule rénal porta sur 12 lapins : 4 moururent dans les 10 premiers jours, les autres furent sacrifiés assez rapidement, car tous semblaient avoir leur santé profondément troublée du fait de la ligature. L'urine put être examinée une fois ; elle contenait de l'albumine.

La même opération fut pratiquée chez un chien ; l'animal présenta une albuminurie persistante, décelable encore plus d'un an après l'opération ; on constata chez lui également des convulsions à différentes reprises ; il finit par succomber au milieu d'une crise convulsive, plus de deux ans après l'acte opératoire.

4° *La ligature unilatérale de l'uretère* fut faite chez 23 lapins. La plupart moururent dans les 20 premiers jours, 1 au bout de 33 jours, 2 au bout de 60. Un seul lapin survécut longtemps et fut sacrifié au bout de 163 jours. Tous les animaux, sauf un,

dont les urines furent examinées, présentèrent de l'albuminurie. Nous avons chez plusieurs animaux étudié la courbe de poids,

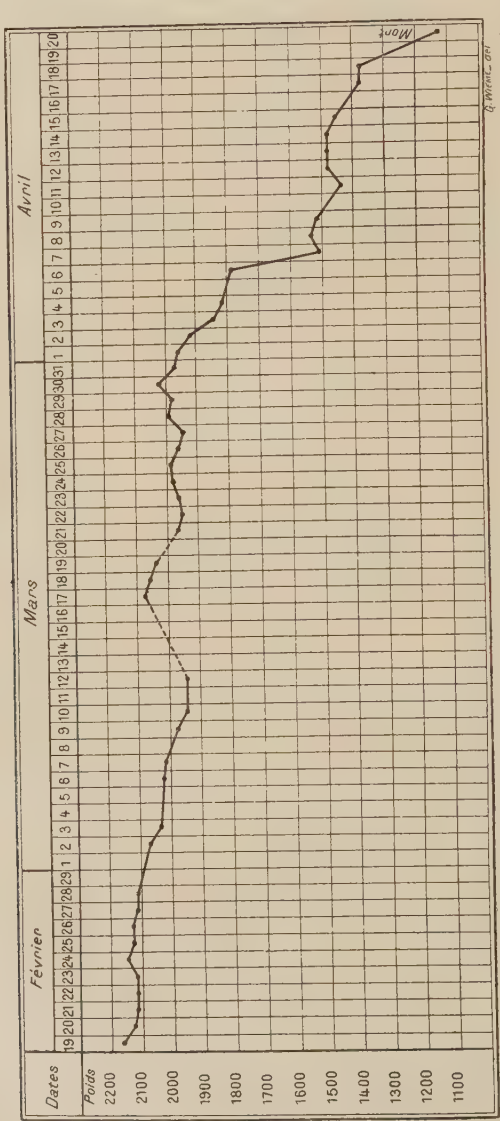

Fig. 5. — Exp. 243 : Courbe de poids d'un lapin auquel on a pratiqué la ligature de l'uretère gauche.

que l'on peut mettre en parallèle avec celle recueillie après une néphrectomie (fig. 5, 6 et 8).

En opérant sur de jeunes lapins, qui, en raison de leur âge, devaient augmenter de poids chaque jour, nous étions sûrs

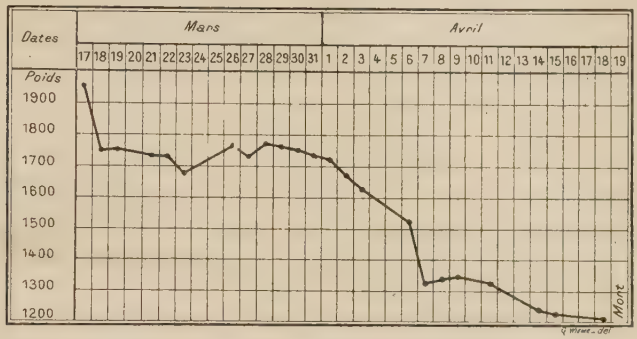

FIG. 6. — Exp. 259 : Courbe de poids d'un lapin auquel on a pratiqué la ligature de l'uretère gauche.

d'avoir une courbe de pesées plus intéressante. Nous pûmes constater, comme on peut le voir sur les graphiques, une diminution progressive du poids, se jugeant par des différences de 1 kilogramme en deux mois par exemple.

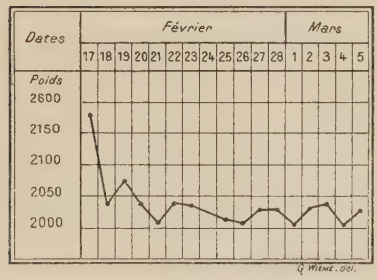

FIG. 7. — Exp. 238 : Courbe de poids d'un lapin auquel on a pratiqué la néphrectomie gauche.

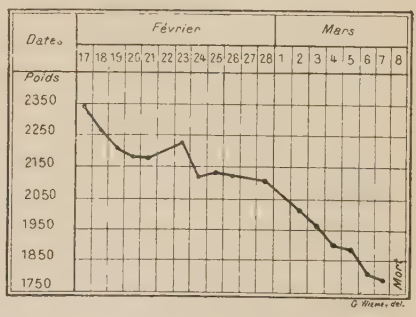

FIG. 8. — Exp. 241 : Courbe de poids d'un lapin auquel on a pratiqué la ligature de l'uretère gauche.

Chez le chien, la ligature unilatérale fut faite chez 3 animaux : l'un fut tué au bout d'un an et deux jours, il fournit une albuminurie très nette ; les 2 autres ont été opérés, l'un le 5 août

1903, l'autre le 20 mai de la même année ; chez l'un de ceux-ci, l'urine a été examinée quotidiennement pendant un certain laps de temps après l'opération; on put, 3 jours après elle, voir survenir de l'albuminurie qui persiste encore.

5° *Des lésions mécaniques* ont été faites sur l'un des deux reins (8 cas).

a) *Des pointes de feu* furent pratiquées sur un rein de lapin avec un thermo-cautère au rouge que l'on enfonçait dans la substance rénale. Deux expériences furent ainsi faites (exp. 35 et 49); les animaux furent sacrifiés, l'un 2 mois et demi, l'autre 1 mois et demi après cette opération.

b) *Des traumatismes unilatéraux* du rein furent effectués sur deux lapins. Nous obtenions par malaxation de l'organe des déchirures sous-capsulaires avec broyage. Lorsque Tuffier étudia les lésions expérimentales produites par traumatisme du rein, il avait noté que les animaux présentaient souvent des troubles de l'urination du rein non traumatisé ; on connaît d'ailleurs le cas d'anurie consécutive chez l'homme à un traumatisme d'un seul rein.

Une de nos expériences reproduisit à un degré plus élevé encore ce que l'on constate en clinique humaine. L'animal mourut après avoir été anurique et avoir présenté des accidents urémiques 26 jours après qu'on lui eût pratiqué un très violent traumatisme du rein gauche. L'autre animal, après avoir présenté beaucoup d'albuminurie dans les urines et avoir dépéri, reprit peu à peu son aspect normal et fut sacrifié deux mois après. On peut ranger dans ces traumatismes unilatéraux l'expérience au cours de laquelle nous liâmes le pédicule rénal du rein gauche d'un cobaye et enlevâmes une partie seulement du rein ligaturé. L'animal mourut au bout de 31 jours.

c) Enfin nous injections dans le parenchyme rénal dans trois expériences du *grés* stérilisé et finement pulvérisé, nous dilacérions ainsi une forte partie du parenchyme rénal ; les animaux

moururent au bout de 1 jour, 3 jours, le troisième fut sacrifié au 92e jour.

6° *Les lésions toxiques et infectieuses unilatérales* devaient à plus forte raison retentir sur l'autre rein. La preuve en a été fournie d'ailleurs par Albarran, qui, injectant dans le bout supérieur d'un uretère préalablement lié une culture de colibacille, produisit des lésions suppuratives dans l'autre rein, à l'exclusion des autres organes.

Nous avons répété des expériences analogues pour savoir si, au début tout au moins, les lésions étaient comparables à celles que nous avons produites sur le rein opposé par lésion aseptique de l'autre rein. Nous avons injecté à un lapin en plein parenchyme rénal, après ligature de l'uretère, à peu près 1 centimètre cube d'une solution de sublimé à 1/1000 ; à un autre, nous avons injecté de la même façon 2 centimètres cubes d'une culture virulente de staphylocoques. Deux jours après, les urines examinées étaient très albumineuses dans les deux cas (exp. 187 et 179) et montraient ainsi que le rein opposé était lésé. Les animaux furent sacrifiés à ce moment, on ne retrouva aucun abcès dans les différents organes du lapin 187 [1].

De l'ensemble de ces données expérimentales, nous pouvons conclure que la lésion unilatérale d'un rein retentit sur son congénère, de quelque nature qu'elle soit. La diminution de poids, l'albuminurie, la mort des animaux en expérience viennent en faire foi. En ce qui concerne celle-ci, nous devons faire remarquer que beaucoup de nos expériences concernaient des lapins, c'est-à-dire des animaux de petite taille et d'une résistance relativement faible. Il est intéressant cependant d'opposer chez cet animal l'existence des multiples troubles apportés

(1) Nous ne considérons, du reste, pas ces deux dernières expériences comme absolument démonstratives, car les différents organes de l'animal n'ont pas été examinés histologiquement, et on pourrait très bien expliquer l'albuminurie par une infection et une intoxication généralisées.

par la lésion unilatérale d'un rein à leur absence complète après la néphrectomie simple. Les animaux plus résistants, tels que le chien, ont également toujours présenté des manifestations morbides, et lorsqu'on les a laissé vivre suffisamment longtemps, on a pu assister, comme nous l'avons vu plus haut, à l'éclosion de phénomènes urémiques précédant la mort.

II. — **Lésions histologiques**. — L'étude anatomo-pathologique du rein de ces différents animaux vient pleinement confirmer ce que l'étude clinique nous avait permis d'entrevoir : *la lésion constante du rein opposé au rein expérimentalement lésé.*

Disons tout d'abord que les coupes que nous avons pratiquées sur le rein unique des animaux qui, antérieurement, avaient été *néphrectomisés*, ne nous ont *jamais* montré de lésions appréciables. Les cellules des tubes contournés ressemblaient à celles des reins normaux avec des granulations très nettes dans toute l'étendue du protoplasma, un noyau très bien différencié et une bordure en brosse intacte[1].

Nous décrirons les lésions présentées par le rein du côté opposé en cas de lésion unilatérale, en les étudiant à trois périodes :

1re *période* : Quelques jours après la ligature ;

2e *période* : Au bout de 1 à 5 jours ;

3e *période* : Concernant, comme nous le verrons, le chien uniquement, au bout de plus d'un an et demi.

1re *Période*. — Elle comprend l'étude du rein des animaux sacrifiés dans la première semaine qui a suivi l'opération. Il s'agit exclusivement du rein de lapin.

Les lésions très manifestes réalisent le type lésionnel que nous avons déjà décrit sous le nom de *cytolyse protoplasmique*, à ces trois stades ; les altérations sont insulaires par groupe de 2 à 6 tubes et sont particulièrement marquées à la suite de la

(1) Nous ne nous occupons pas ici de l'hypertrophie compensatrice du rein.

ligature de l'uretère. Les plus légères se rencontrent en cas de ligature unilatérale de l'artère.

Toutes ces lésions semblent exclusivement cantonnées sur les tubes contournés (Voir lésions analogues fig. 1 et 2, Pl. IV).

Nous avons fixé des morceaux de rein au liquide de Flemming pour voir s'il n'existe pas de lésions de dégénérescence graisseuse. Nous avons pu, en cas de ligature de l'uretère, retrouver quelques granulations graisseuses dans les tubes contournés du rein opposé, jamais nous n'en avons constaté en cas de néphrectomie dans le rein laissé en place.

2e *Période.* — Cette série d'examen porte sur 3 lapins. Dans 2 cas, les animaux moururent dans le cours du 3e mois, et du 6e mois. Il existe des lésions tubulaires différentes des précédentes.

On ne constate plus de cytolyse protoplasmique, mais une transformation de l'épithélium des tubuli contorti. Il est très bas, limité par une ligne très nette du côté de la lumière qui est large. La bordure revêt encore le tube, mais seulement par places ; il existe des ébauches de cylindres granuleux. Ces lésions siègent par îlots, et on voit déjà autour de ces tubuli altérés un début de sclérose, sous forme de tissu conjonctif jeune avec des cellules embryonnaires. En d'autres points quelques tubes contournés se déforment, ils sont entourés par de nombreuses fibrilles conjonctives, qui, les enserrant, leur font prendre des formes stellaires (Voir fig. 4, Pl. II).

3e *Période.* — Cette étude concerne spécialement des reins de chien. Alors que, au moment de l'opération, on avait pu noter macroscopiquement un état normal de l'organe, on retrouve, lorsque les animaux meurent ou sont sacrifiés (plus d'un an après), l'aspect classique du rein granuleux avec adhérences de la capsule au parenchyme et présence de nombreux kystes, etc.

Histologiquement, ce sont les lésions de sclérose qui prédominent ; il existe de larges îlots, formés de fibres de tissu con-

jonctif volumineuses, faisant placard, partant de l'artériole, dont les parois sont très épaisses, et de la membrane capsulaire glomérulaire, 7 et 8 fois plus volumineuse que normalement. Les stratifications que forme à ce niveau le tissu conjonctif sont telles dans certains cas qu'elles rendent le glomérule imperméable, il s'atrophie.

Issues de ces points, les fibres vont entourer les tubes contournés voisins, forment de vastes îlots, enserrant tellement chaque tube que celui-ci se déforme à l'extrême, prend l'aspect stellaire ; sa membrane basale s'hypertrophie, sa lumière centrale disparaît, sa couche protoplasmique devient de plus en plus mince et sa bordure en brosse est souvent réduite à un petit amas punctiforme. Dans les endroits où le tissu conjonctif est moins abondant et moins dense, les tubes contournés se dilatent tandis que leur protoplasma s'aplatit, que leur bordure en brosse disparaît et leur lumière très large se remplit de cylindres granuleux et hyalins.

Conclusions. — *La lésion d'un seul rein retentit sur le rein du côté opposé. Les phénomènes cliniques constatés* (*albuminurie*, *amaigrissement*, *mortalité*), *les lésions histologiques constamment notées en font foi.*

III. — **Pathogénie des lésions.** — Cette altération du rein du côté opposé et que nous avons constamment retrouvée, doit-elle être considérée comme un fait anormal ? Comment peut-on l'expliquer ?

A. Les lésions d'un seul rein entrainent bien des troubles fonctionnels et des altérations de l'autre rein. — 1° *Troubles fonctionnels.* — M. le professeur Guyon (64) et ses élèves, notamment MM. Tuffier et Albarran, ont mis nettement en relief les troubles de sécrétion apportés expérimentalement dans le rein sain en cas de lésions unilatérales déterminées.

M. Guyon a montré l'influence de la tension intrarénale d'un côté sur les fonctions de l'autre rein. Il existerait deux stades :

stade d'hyper, puis d'hyposécrétion. Israël, Zuntz et Gotzl (65) ont repris ces expériences.

M. Tuffier (66) a montré, qu'à la suite d'un traumatisme unilatéral, l'urine émise par le rein sain diminuait et se présentait parfois sous forme d'urine sanglante.

2° *Lésions anatomiques du rein opposé.* — Les différents auteurs qui se sont occupés de l'état du rein opposé, tels que Simon, Rosenstein, Gudden, Beumer, Grawitz et Israël, se sont contentés de noter en cas de néphrectomie unilatérale l'hypertrophie compensatrice du rein opposé, et Rayer, Eckardt, Beumer, Falck, Guttmann décrivent cette hypertrophie compensatrice en cas d'insuffisance congénitale du rein. Chauffard admet l'hypertrophie compensatrice en cas de lésion rénale unilatérale. Perl, dans 9 cas d'hydronéphrose chez l'homme, a trouvé également de l'hypertrophie compensatrice de l'autre rein. Strauss, ayant pratiqué la ligature d'un uretère auprès du bassinet, a noté l'hypertrophie compensatrice de l'autre rein, mais il n'apporte que l'examen histologique du rein à uretère lié et il se contente du simple examen macroscopique du rein opposé. Maron admet que, à la suite de l'oblitération expérimentale de l'artère rénale, il n'existe que de l'hypertrophie compensatrice du rein sain (67).

Nous nous arrêterons plus longuement sur les travaux bien plus importants d'Albarran et Bernard, les seuls du reste qui, se fondant sur des expériences suivies, nient toute altération du rein opposé (56).

Ces derniers auteurs, s'appuyant d'une part sur une série d'expériences pratiquées depuis 1889 chez le chien et le lapin, d'autre part sur 2 expériences récentes, n'admettent pas d'altération dans le rein opposé à la ligature.

Dans ses remarquables expériences qu'il fit autrefois sur l'hydronéphrose expérimentale, Albarran ne signale que de l'hypertrophie compensatrice ; il décrit cependant « de la congestion

qui amena dans un cas de l'hémorragie ». Enfin, « sur des animaux ayant vécu un très long temps (un chien mort après 8 mois), il peut exister un certain degré de sclérose, mais jamais nous n'avons constaté les lésions dégénératives rénales (vacuolisation, plasmolyse) des intoxications ». Nous n'avons nous-même, du reste, jamais constaté ces lésions aussi tardivement, même dans les intoxications ; la cytolyse protoplasmique est une altération de fraîche date. Les lésions sont d'un type tout différent dans les altérations chroniques. De plus, la fixation du parenchyme est pour nous d'une importance capitale dans l'étude anatomo-pathologique du rein. Dans ses expériences anciennes, M. Albarran ne fait aucunement mention de la bordure en brosse, passée jusqu'ici sous silence par les anatomo-pathologistes lorsqu'il s'agissait de décrire des lésions rénales. La technique dont il se servait, en ce qui concerne les lésions fines de l'épithélium rénal, n'avait peut-être pas toute la rigueur que l'on en peut actuellement attendre après les travaux de Sauer.

Les expériences récentes qu'Albarran fit avec Bernard sont au nombre de deux. Dans la première, 2 lapins furent sacrifiés au bout de 21 jours après la ligature, les reins opposés furent trouvés sains. Dans la deuxième, il s'agit encore de 2 lapins sacrifiés au bout de 41 jours ; l'un des lapins présentait un rein normal, chez l'autre lapin « les altérations du rein opposé à la ligature sont tout à fait frappantes : il présente des lobules entiers où les cellules sont tuméfiées, troubles avec de fines granulations espacées entre elles, leurs contours sont indistincts ; à un degré plus avancé, les cellules fusionnées tombent dans la lumière du tube, elles s'y réduisent en une fine poussière qui constitue de véritables cylindres ».

Nous voyons donc que sur les 4 lapins en expérience, 1 seul présenta des lésions évidentes du rein opposé. Dans les 3 autres cas, les lésions auraient été nulles. En lisant le mé-

moire de ces auteurs, on peut constater qu'à leur avis « des altérations disséminées de vacuolisation cellulaire, analogues à la plasmolyse de Castaigne et Rathery », sont une lésion très peu marquée à laquelle on ne doit pas attribuer une valeur particulière.

Plus loin, ils décrivent quelques cellules épithéliales claires. « Mais vraiment cette lésion était trop insignifiante pour pouvoir être retenue. » Tel n'est pas notre avis ; les lésions de cytolyse protoplasmique insulaires, se présentant sous forme de « quelques cellules épithéliales claires », sont pour nous d'une importance capitale dans l'histoire anatomo-pathologique des néphrites. Ce qui donne à cette lésion toute sa valeur, c'est qu'on peut la reproduire absolument identique par l'injection à faible dose de substances toxiques qui, de l'avis de tous, sont très nocives pour le rein (cantharidate de soude, acide chromique, sublimé), et les figures obtenues dans ces cas sont tout à fait superposables à celles que l'on retrouve, après la lésion unilatérale d'un rein, dans le rein opposé [1].

La technique suivie par ces auteurs n'est, du reste, pas exposée dans leur mémoire; elle est, à notre avis, capitale. Enfin ils admettent que les résultats qu'ils obtinrent dans leurs récentes expériences furent *contradictoires*.

Les autres expérimentateurs qui se sont occupés de la question décrivent tous une lésion du rein opposé.

Bertensohn (68), dans un travail très documenté publié en 1900 et que nous ne connûmes que récemment, décrit dans le rein opposé à la ligature de l'uretère deux ordres de phénomènes histologiques : d'une part de l'hypertrophie compensatrice, d'autre part des manifestations régressives portant sur les vaisseaux, le glomérule, les tubes contournés ; il décrit chez ces derniers

(1) Voir les diverses figures des planches qui se trouvent à la fin de l'ouvrage.

de la dégénérescence albumineuse et hyaline, de l'exfoliation épithéliale, des cylindres épithéliaux, épithélio-granuleux, même hyalins, hématiques. La technique suivie par cet auteur est loin d'être parfaite (Muller, liq. de Podwyssowsky), cependant les lésions de sclérose, d'endartérite, de glomérulite, ne peuvent être sujettes à caution. Ces expériences concernaient des cas aigus et chroniques : 4 jours à 13 mois. Bertensohn compare ses résultats à ceux de Iourieff, élève de Ouskow, qui après la néphrectomie ne constata jamais que de l'hypertrophie compensatrice, et il arrive à cette conclusion : « *L'animal chez lequel on a lié un uretère ne peut passer pour sain, et, comme on le voit dans nos conclusions, un tel organisme présente un état identique à un organisme atteint de néphrite diffuse.* »

Nefedieff (51) pratiqua des expériences chez 2 lapins ; en leur liant l'uretère, il constata de l'albuminurie à la suite de l'opération, mais il ne fit aucune étude histologique de ces reins.

A la suite de nos expériences (69, 70), publiées en décembre 1901, deux mémoires furent successivement publiés, l'un en 1902 par Ascoli et Figari (55) et plus récemment par Anzilotti (71).

Ascoli et Figari concluent : « Nos lapins opérés de ligature unilatérale de l'uretère mouraient pour la plupart après un temps très court, deux semaines à deux mois. » Ils ne donnent aucun examen histologique du rein opposé à la ligature et se contentent d'étudier l'action toxique du sérum.

Quant à Anzilotti, il décrit des altérations du rein opposé à la ligature de l'uretère, mais les lésions ainsi présentées ressemblent beaucoup à des altérations de fixation ; il note également des altérations en cas de néphrectomie, et pour lui dans les deux cas ces lésions sont passagères.

En résumé, pour ne retenir que les travaux les plus importants, nos constatations sont identiques à celles de Bertensohn, elles vont à l'encontre des résultats obtenus par Albarran et Bernard.

B. Comment peut-on expliquer les lésions et les troubles constatés. — Ces lésions et ces troubles une fois admis, comment doit-on les expliquer.

La première supposition qui vient à l'esprit, c'est qu'à la suite de la suppression fonctionnelle d'un rein (ligature expérimentale, hydronéphrose) le seul rein qui reste est lésé par ce fait qu'il est obligé d'éliminer une bien plus grande quantité de substances toxiques. Cette explication tombe d'elle-même devant les faits : la néphrectomie, on le sait, est une opération inoffensive quand le rein laissé en place est sain ; de plus, expérimentalement, nous n'avons jamais retrouvé, après néphrectomie, des lésions de cytolyse protoplasmique qui sont constantes sur le congénère, après altération traumatique quelconque de l'autre rein. Nous rejetons donc absolument cette théorie admise par Ascoli et Figari d'abord (55), puis par Anzilotti (71).

Nous verrons du reste plus loin par nos recherches *in vitro* un nouvel argument, décisif alors, contre cette hypothèse.

La *théorie réflexe* (Guyon) est une hypothèse séduisante pour les cas où il s'agit d'une suppression brusque de la fonction rénale, ne pouvant s'expliquer par aucune lésion histologique. Par contre, lorsqu'il existe des lésions épithéliales (comme dans nos cas), nous sommes forcé de chercher un autre mécanisme, bien que certains auteurs, comme Klippel et Pousson, admettent la possibilité d'une néphrite sympathique.

La *théorie toxique* est celle qui, à notre avis, ferait le mieux comprendre les lésions constatées. Que la résorption soit possible au niveau des tubes sécréteurs ou excréteurs du rein, le fait est certain ; il a été mis en lumière par les expériences déjà anciennes de Gigon (72), plus récemment par celles de Poirier (73), de Tuffier (74) et de Huber (75), qui établissent que les solutions salines sont facilement résorbées quand on les introduit dans le bassinet et les tubes urinifères. Albarran a démontré avec toute évidence la résorption possible des microbes et de leur

toxine au niveau du rein. Nous admettons donc que les lésions du rein opposé, dans le cas d'altérations d'un seul rein, sont dues aux produits de désintégration des cellules épithéliales du rein traumatisé, qui, mis en circulation dans l'organisme, ont une action lésionnelle sur le congénère.

Que les produits de désintégration des cellules rénales soient mis en circulation dans l'organisme en cas de lésions provoquées du rein, cela ne semble pas douteux, et l'on ne peut expliquer autrement comment un rein dont l'uretère est oblitéré peut, comme dans certains cas d'hydronéphrose, être réduit à une coque fibreuse.

D'ailleurs, expérimentalement, nous avons pu nous rendre compte de cette résorption et de la façon dont elle se produit. En ponctionnant, à l'autopsie, le liquide contenu dans un rein hydronéphrosé, après ligature de l'uretère, nous avons constaté qu'il contenait des leucocytes granuleux, et nous avons pu voir sur diverses préparations que ces leucocytes englobent des débris de cellules rénales. Nous avons du reste déjà démontré que le rein, enlevé par néphrectomie à un animal et réinjecté dans sa cavité péritonéale, était toxique pour cet animal et provoquait des lésions du rein qui subsistait. Les phénomènes qui se passent en cas de lésion unilatérale peuvent être considérés comme analogues.

Il existe une façon élégante de démontrer cette action toxique du rein primitivement lésé, c'est d'étudier le sérum de l'animal ainsi traité et de voir s'il jouit de propriétés toxiques vis-à-vis du parenchyme rénal. Ce sont ces expériences que nous allons maintenant exposer.

§ 2. — Propriétés néphrotoxiques du sérum des animaux atteints de lésions rénales.

Le sérum d'un animal atteint de lésion rénale jouit-il de pro-

priétés nocives dues à la présence d'une toxine sécrétée par le rein malade ? Cette question est d'un intérêt capital, car, s'il est possible de déceler cette néphrotoxine dans le sérum, il devient dès lors facile d'expliquer, d'une part les lésions du rein opposé, en cas de lésion unilatérale, d'autre part la persistance et l'évolution d'altérations rénales causées lors d'une infection aiguë, la scarlatine par exemple, lorsque tout germe infectieux aura disparu.

Le rein, une fois lésé primitivement par un agent quelconque, deviendrait pour lui-même et son congénère une source perpétuelle et toujours plus riche de poisons : on comprend dès lors, étant donné ce véritable cercle vicieux, que la lésion aille toujours en s'aggravant et que l'affection évolue.

La méthode qui vient de suite à l'esprit pour mesurer ce pouvoir toxique du sérum, la seule jusqu'ici employée par les quelques auteurs qui se sont occupés de la question, consiste à recueillir le sérum de l'animal atteint de néphrite, à l'injecter à un autre animal et à étudier les troubles morbides et les lésions anatomiques consécutives à cette injection. Nous verrons que ce mode opératoire n'a pas donné tous les résultats qu'on en attendait, et que les auteurs sont partagés sur la réalité des troubles et des lésions constatées d'une part et sur la pathogénie de ces lésions d'autre part. Par contre, l'étude *in vitro* du sérum met à l'abri de bien des causes d'erreur. Nous verrons comment nous fûmes amené à la tenter et les résultats décisifs qu'elle nous donna.

A. — Étude in vivo des sérums.

Elle peut être pratiquée en deux cas, soit qu'il s'agisse de lésions rénales unilatérales, soit qu'on se trouve en présence de néphrites toxiques doubles expérimentales.

1° **Lésions unilatérales du rein**. — Nefedieff (51), le premier,

étudia le sérum des animaux soumis à une ligature unilatérale de l'uretère. Il opéra sur 2 lapins et leur préleva du sang. Il injectait ensuite le sérum recueilli, à la dose de 4 centimètres cubes par kilogramme d'animal, dans les veines auriculaires de 4 lapins. A la suite de cette opération, il constata de l'albuminurie. Il ne pratiqua l'examen histologique des reins que chez 1 seul lapin, il constata de la congestion, de la vacuolisation des tubes contournés, « l'épithélium des tubes contournés était soit nécrosé, soit vacuolisé; les noyaux manquent totalement ou possèdent une forme irrégulière » ; il conclut à l'existence d'une « inflammation diffuse ».

Le pouvoir néphrotoxique du sérum « paraît augmenter avec le temps, car le sérum recueilli 6 semaines après la ligature était plus fort que celui qui a été pris seulement après 3 semaines ». Ces résultats sont intéressants, malheureusement ils sont un peu sommaires, l'examen histologique des organes n'ayant été pratiqué qu'une seule fois; de plus, les figures données par cet auteur semblent contenir des altérations notables de fixation.

Ascoli et Figari (55) firent ensuite une étude assez complète du sérum néphrotoxique. Mais ils identifiaient tout à fait les résultats obtenus après la ligature unilatérale de l'uretère et après la néphrectomie unilatérale. Dans ce cas, il se produisait « une surcharge conduisant à l'obtention de produits de désassimilation anormaux (néphrotoxines), qui pouvaient agir sur les reins comme des poisons puissants ». Ils expliquent l'inconstance de l'albuminurie à la suite de la ligature unilatérale de l'uretère par la production d'antinéphrotoxine; ces auteurs ne donnent du reste aucune description histologique complète. A notre avis, ils semblent faire confusion dans les résultats obtenus, et leur travail semble plutôt théorique que basé sur des données anatomiques sérieuses.

Albarran et Bernard ont voulu contrôler les résultats obtenus

par Nefedieff; ils firent deux séries d'expériences, mais, loin de se contenter d'un seul examen histologique, ils sacrifièrent 8 lapins injectés pour étudier leurs reins. Les résultats qu'ils obtinrent furent « contradictoires ». Dans une première expérience, ils prirent à un lapin présentant une ligature unilatérale de l'uretère, 21 jours après l'opération, du sérum qu'ils inoculèrent à des lapins. « Les reins de ces derniers présentèrent quelques altérations disséminées de vacuolisation cellulaire, analogues à la plasmolyse de Castaigne et de Rathery. Cette plasmolyse, insignifiante chez le lapin sacrifié 10 jours après l'injection de sérum, était plus accusée chez l'autre lapin injecté avec la même dose de sérum et sacrifié 11 jours après. »

Dans une seconde expérience, le sang fut recueilli 41 jours après la ligature urétèrale.

Les reins des 2 lapins injectés avec ce sérum présentèrent des altérations très marquées. « Il s'agit là d'une lésion hautement individualisée et qui ne peut prêter à discussion. »

Pour 2 autres lapins inoculés de la même façon, les reins « se montrent dans un état d'intégrité parfaite; il existait cependant quelques cellules épithéliales claires, mais vraiment cette lésion était trop insignifiante pour pouvoir être retenue ».

En résumé, ces auteurs concluent que, dans un cas, le sang possède des propriétés néphrotoxiques certaines; dans les autres cas ces propriétés seraient nulles, et ils en déduisent que l'existence de néphrotoxine n'est pas démontrée.

Nous répondrons tout d'abord que, dans tous les cas qu'ils ont signalés, le rein des lapins soumis à ces injections *ne fut jamais trouvé absolument normal*; les lésions notées sont pour Albarran et Bernard souvent insignifiantes; or ceci est peut-être discutable, car à notre avis, comme nous l'avons démontré plus haut, les altérations de cytolyse protoplasmique par îlots sont des lésions réelles du rein, d'une importance capitale dans

l'histoire anatomique des néphrites, et qu'on ne retrouve jamais par la simple injection de sérum normal.

Comme résumé de tous ces travaux, et nous en tenant à la conclusion d'Albarran et Bernard, l'existence de néphrotoxine n'était pas clairement démontrée.

2° **Lésions bilatérales.** — Lindemann (76) attire l'attention sur ce fait que le sérum du sang des chiens qui ont eu une néphrite à la suite de l'introduction dans leur sang de chromate de potasse ou d'autres poisons rénaux, exerce une très forte action néphrotoxique sur d'autres chiens. Le sang renfermerait donc des poisons rénaux au cours des néphrites.

Nous avons nous-même repris les expériences de Lindemann. Un lapin (exp. 349) était traité par des injections d'acide chromique à faible dose ; à la suite de deux injections, l'albuminurie fut constatée. On laissa alors l'animal tranquille et on ne lui prit du sang par ponction du cœur que plus d'un mois après. Le sérum recueilli aseptiquement fut injecté à deux cobayes (exp. 404 et 405).

Le premier cobaye pesait 500 grammes, il reçut une injection sous-cutanée de 5 centimètres cubes : à la suite de celle-ci, le poids diminua et l'albuminurie apparut intense. On sacrifia l'animal 4 jours après l'injection pour l'examen histologique. Le deuxième cobaye, pesant 490 grammes, reçut 3 centimètres cubes de sérum par injection sous-cutanée ; à la suite de l'opération, l'amaigrissement survint très marqué et la mort se produisit 14 jours après l'injection.

L'examen histologique ne put être pratiqué que pour le premier animal, le second ayant été trouvé mort dans sa cage. On pouvait constater des lésions de cytolyse protoplasmique du 1er et du 2e degré siégeant par îlots.

Ces résultats viennent donc confirmer pleinement ceux obtenus par Lindemann. Nous pouvons cependant donner une démonstration encore plus rigoureuse de l'action néphrotoxique de ces sérums.

B. — Étude in vitro des sérums.

L'étude *in vivo* du sérum n'a donc pas donné de résultats décisifs, au moins en ce qui concerne les néphrites unilatérales. Il fallait trouver un moyen détourné de prouver cette toxicité ; c'est en le cherchant que nous sommes parvenu à découvrir la méthode d'étude *in vitro* que nous avons exposée plus haut. Il nous devenait alors facile de contrôler l'existence du pouvoir toxique du sérum des animaux ainsi traités. Nous arrivions de la sorte à donner une preuve définitive de l'existence dans le sang des néphrotoxines.

Nous avons pratiqué cette étude dans les deux cas étudiés *in vivo* :

1° *Lésions unilatérales* ;

2° *Néphrites bilatérales.*

1° Ligature unilatérale de l'uretère. Néphrectomie unilatérale. Étude des propriétés toxiques du sérum in vitro. — De par nos expériences chez l'animal, nous étions arrivé à cette conclusion, que les altérations unilatérales d'un rein (traumatisme, ligature en masse, ligature de l'artère, de l'uretère, etc.) provoquaient des lésions dans l'autre rein. Il s'agissait là pour nous d'une véritable sécrétion de toxine, ayant son lieu d'origine dans le rein primitivement atteint. Des objections nombreuses surgissaient du reste, auxquelles il nous fallait répondre ; nous le fîmes par l'étude *in vitro* de ces sérums.

Nous opérions de la façon suivante. L'expérience comprenait trois phases :

1re *Phase.* — Nous prenions 2 lapins dont les urines étaient examinées préalablement et reconnues non albumineuses. Nous prélevions par ponction du cœur du sang à ces deux animaux. Le sérum ainsi obtenu était ramené, au moyen de 1 à 3 gouttes de la solution saturée de NaCl, à $\Delta = -0°,78$.

Nous mettions alors en présence de ce sérum du rein de cobaye et du rein de lapin normaux pendant trois quarts d'heure. Nous pouvions ainsi vérifier si le sérum de nos deux animaux altérait ou non les reins mis en présence.

2e *Phase.* — Les deux lapins étaient opérés aseptiquement, l'un de néphrectomie unilatérale, l'autre de ligature de l'uretère.

3e *Phase.* — Cinq jours après l'opération, on recueillait par ponction du cœur du sang à ces deux animaux. Le sérum ainsi obtenu était traité absolument de la même façon que plus haut, ramené au même point cryoscopique $\Delta = -0^{\circ},78$.

On mettait en présence de ce sérum des morceaux du rein d'un même cobaye et d'un même lapin pendant le même laps de temps, trois quarts d'heure.

Il nous devenait ainsi facile de vérifier :

1° Si le sérum du lapin néphrectomisé était ou non toxique pour le rein du cobaye et du lapin ;

2° Si le sérum du lapin traité par la ligature unilatérale de l'uretère acquérait, à la suite, des propriétés toxiques pour le rein du cobaye et du lapin.

Les résultats furent très nets.

Le sérum du lapin néphrectomisé ne possédait *aucune propriété toxique* vis-à-vis du rein de cobaye et de lapin. Les préparations fournies par les fragments plongés dans le sérum retiré soit avant, soit après l'opération, étaient identiques.

Par contre, on notait des *différences très nettes* dans les préparations de rein traité par le sérum du lapin qui avait subi la ligature unilatérale de l'uretère.

Le sérum provenant du sang retiré avant l'opération ne possède aucune propriété toxique notable vis-à-vis du rein de cobaye ou de lapin. On note l'aspect habituel du rein traité par le sérum, c'est-à-dire un léger gonflement des cellules, un peu plus marqué vis-à-vis du rein de cobaye que vis-à-vis du rein de lapin.

Le sérum de ce même lapin, dès qu'on lui eut pratiqué la ligature unilatérale de l'uretère, acquérait au contraire des propriétés toxiques très nettes vis-à-vis du rein de cobaye et de lapin. Les altérations sont plus intenses pour le rein de lapin; en tous cas ni pour le rein de lapin ni pour le rein de cobaye, les préparations ne sont comparables à celles provenant de la première phase de l'expérience.

Les tubes contournés sont altérés en masse, presque aucun tube n'a conservé son aspect habituel, ils sont très gonflés, la bordure en brosse est souvent colorée de façon massive, arborescente, fréquemment dilacérée. Les tubes paraissent beaucoup plus clairs par suite de la cytolyse protoplasmique très marquée, les granulations sont très espacées, volumineuses. Dans certains tubuli contorti, la brosse a presque totalement disparu, les granulations sont très rares, et le tube n'est plus représenté que par sa membrane basale et un fin lacis occupant toute la surface cellulaire avec des débris plus ou moins abondants de protoplasma granuleux; le noyau est intact ou fragmenté. La lumière a dans ce cas totalement disparu et l'aspect des coupes est assez semblable à celui des figures que nous avons obtenues à la suite d'injections massives de toxiques (sublimé, cantharidate de soude, acide chromique). Ces tubes ainsi altérés ne sont, du reste, pas les plus nombreux.

Enfin, sur la limite de la coupe on peut voir des tubes qui ont éclaté et qui déversent leur contenu sous forme de placards granuleux arrondis.

Ces altérations sont d'une telle netteté qu'elles ne peuvent, à notre avis, prêter au doute. Nous avons, du reste, un triple moyen de contrôle : d'une part, les préparations obtenues avec ce même sérum avant l'opération ; d'autre part, la double série de préparations du lapin néphrectomisé; enfin des prépa-

rations montrant l'action nulle du sérum normal pris à un lapin normal dans les deux séries d'expériences.

CONCLUSIONS. — *Nous avons donc prouvé ainsi* :

1° *Que le sérum d'un lapin traité par la ligature unilatérale de l'urètère possède de ce chef des propriétés toxiques pour le rein opposé* ;

2° *Que le sérum d'un lapin traité par la néphrectomie n'acquiert de ce fait aucune propriété toxique vis-à-vis du rein* ;

3° *Que cette toxicité du sérum ne relève pas d'une question d'osmonocivité, puisque le sérum fut ramené dans toutes nos expériences au même point cryoscopique.*

2° **Néphrites bilatérales.** — Il fallait, après avoir traité des lapins par des injections de substances toxiques données, examiner *in vitro* le pouvoir lésionnel de leur sérum vis-à-vis du parenchyme rénal.

Nos expériences peuvent être divisées en deux classes, suivant que nous intoxiquions l'animal avec des substances chimiques ou avec des poisons bactériens. Dans les deux cas, on avait soin de ne prélever le sérum qu'un certain temps après l'injection de façon à laisser au toxique introduit le temps de s'éliminer complètement.

1° SUBSTANCES CHIMIQUES. — Nous avons injecté à deux lapins (exp. 338, 343), à l'un du sublimé, à l'autre de l'acide chromique ; ces injections étaient faites à faible dose, de façon à laisser vivre l'animal mais aussi à provoquer chez lui des lésions de néphrite. Nous laissions s'écouler *un assez long laps de temps après la dernière injection* (19 jours, 30 jours) pour permettre au toxique de s'éliminer. Nous prenions alors à ces animaux du sang par ponction du cœur, nous ramenions les sérums obtenus au point cryoscopique $\Delta = -0^{\circ},78$; nous avions soin de prendre également du sang à un lapin normal et nous amenions ce sérum normal au point cryoscopique $\Delta = -0^{\circ},78$; ce tube nous servait de tube témoin. Nous mettions dans

les trois tubes, placés préalablement à l'étuve à 37°, de petits cubes de parenchyme rénal provenant d'un lapin normal non albuminurique. Nous avons laissé les morceaux en présence 1 heure et demie, puis l'inclusion de ces morceaux était faite d'après nos procédés habituels.

Les fragments qui avaient été mis dans le sérum normal, étant donné le long laps de temps de l'expérience, étaient évidemment lésés ; mais cette altération consistait simplement en un gonflement général des tubes, qui tous possédaient leurs bordures en brosse; quelques cellules cependant très rares avaient éclaté ; il existe en certains points de la cytolyse protoplasmique périnucléaire légère.

Par contre, les morceaux qui avaient été plongés dans le sérum de nos lapins atteints de néphrite, présentaient des altérations considérables nullement en rapport avec celles retrouvées avec le sérum normal. Les tubes sont en certains points complètement détruits, la brosse fragmentée n'existe plus qu'à l'état de débris, les granulations protoplasmiques ont presque complètement disparu, celles qui subsistent sont très volumineuses, il existe dans la cellule de grosses vacuoles avec un fin réticulum. Dans d'autres endroits, on note des lésions de cytolyse protoplasmique intense de 2e et 3e degrés.

Cette expérience nous a paru pleinement démonstrative. Étant donné le long laps de temps entre la dernière injection et la prise de sang; étant donnée également la similitude des résultats pour les fragments provenant des deux tubes de sérum pathologique appartenant à des animaux traités avec des toxiques différents, nous avons jugé inutile de refaire l'expérience chez d'autres animaux en examinant leur sérum avant le début des injections comme nous le faisions après.

Conclusions. — *Il existe dans le sérum des animaux atteints de néphrite par poisons chimiques une substance toxique provenant du parenchyme rénal lui-même, douée de propriétés no-*

cives vis-à-vis de ce même parenchyme rénal. Les néphrotoxines que l'on peut artificiellement produire chez l'animal peuvent donc se former d'elles-mêmes dans l'organisme.

2° Toxines bactériennes. — Nous avons vu qu'*in vitro* la toxine diphtérique ne lésait pas le rein ; il était intéressant d'étudier *in vitro* les propriétés du sérum des animaux traités par des injections de ces mêmes toxines. A 2 lapins, on retirait du sang par ponction aseptique du cœur. Leur sérum étant ramené à $\Delta = -0°,78$, on plongeait dedans de petits cubes de parenchyme de cobaye normal en opérant suivant notre technique, et après les avoir fixés, inclus, colorés d'après notre méthode, on pouvait s'assurer que le parenchyme rénal ainsi traité n'était pas lésé.

A ces 2 lapins on injectait de la toxine diphtérique (injection intraveineuse à l'un, injection sous-cutanée à l'autre); on provoquait ainsi une forte albuminurie ; 3 jours après on leur retirait du sang par ponction aseptique du cœur, et on examinait, par le même procédé que celui décrit plus haut, leur sérum en le ramenant au même point cryoscopique que dans la première expérience.

On constatait alors que le rein ainsi traité par ces sérums était altéré; ces sérums avaient donc acquis des propriétés nouvelles, ils étaient devenus néphrotoxiques. Un tube témoin contenant de l'eau salée à $\Delta = -0°,78$, dont les cubes rénaux n'étaient pas altérés, venait nous apporter la preuve que le rein qui avait servi dans la deuxième expérience était bien un rein normal.

En résumé, la toxine diphtérique, incapable de léser in vitro *le rein, suscite, une fois injectée dans l'organisme, la production d'une substance allant léser le rein.* On peut admettre alors deux hypothèses : ou bien que cette substance lèse une première fois le rein, qui se met à sécréter des néphrotoxines, ou bien que c'est cette substance qui existe dans le sérum et qui lèse *in vitro* comme *in vivo* le rein. Il est fort probable qu'à un

moment ces deux agents toxiques doivent exister dans le sérum.

Conclusions. — *L'étude in vitro du sérum des animaux atteints de lésions rénales nous montre que les substances pouvant léser le rein peuvent être classées en 3 catégories :*

1° *Substances agissant par osmonocivité : (NaCl, p. ex) ;*

2° *Substances lésant le parenchyme rénal une fois qu'elles sont introduites dans l'organisme : par exemple, toxine diphtérique ; ne jouissant pas par elles-mêmes des propriétés néphrotoxiques : substances indirectement néphrotoxiques ;*

3° *Substances douées de propriétés néphrotoxiques directes. Ce sont les véritables substances néphrotoxiques.*

Cette étude nous montre également que le sérum des animaux atteints de lésions rénales est doué de propriétés directement néphrotoxiques.

IV. — DES NÉPHROTOXINES EN PATHOLOGIE HUMAINE

Nous avons démontré expérimentalement que le parenchyme rénal injecté dans le péritoine d'un animal était toxique pour cet animal et lésait son rein. Nous avons montré également que cette toxicité tenait à l'existence d'une néphrotoxine se trouvant dans le sérum et qu'on pouvait identifier le mode lésionnel agissant dans ces cas avec celui produisant les lésions du rein opposé en cas d'altération unilatérale du rein.

Ces données purement expérimentales peuvent-elles être généralisées à l'homme ? Il ne faut jamais se hâter de conclure en pathologie humaine de l'animal à l'homme ; ce n'est qu'en se basant sur des examens cliniques nombreux, l'étude histologique trop souvent incomplète de pièces anatomiques, qu'on peut se permettre pareille homologation. On ne saurait du reste, dans la question

des néphrotoxines humaines, s'entourer de trop de preuves, car la confirmation de leur action entraînerait des indications thérapeutiques importantes.

L'étude des néphrotoxines en pathologie humaine n'a pas encore, à notre connaissance, été tentée. Explorant un champ d'observation tout nouveau, nous avons recueilli le plus grand nombre de faits cliniques, accompagnés d'examens histologiques, que nous avons pu observer :

L'action des néphrotoxines peut chez l'homme être étudiée en recherchant les propriétés toxiques du sérum des sujets atteints de lésions rénales. En cas d'altérations bilatérales du rein, ce qui se rencontre le plus fréquemment en clinique, les symptômes présentés par le malade, l'examen histologique du parenchyme rénal ne peuvent nous donner aucun renseignement sur l'influence néphrotoxique que doivent avoir l'un sur l'autre les deux reins ; il en est tout autrement en cas de lésion unilatérale du rein.

A. — **Étude des sérums des malades atteints de néphrites.** — Nous pouvons étudier les propriétés néphrotoxiques du sérum de malades atteints de néphrite de deux façons :

1° *Par l'injection à l'animal d'une certaine dose de ce sérum ;*

2° *Par l'étude* in vitro *des propriétés néphrotoxiques de ce sérum.*

1° Injection a l'animal. — Nous n'avons pratiqué qu'une fois ce procédé. A un lapin (exp. 213) du poids de 1.675 grammes nous avons injecté (injection sous-cutanée) 4 centimètres cubes du sérum retiré à un malade atteint de néphrite chronique de cause inconnue avec forte albuminurie ; le lendemain de l'injection, on constatait de l'albumine dans l'urine, trois jours après l'animal était trouvé mort dans sa cage, il ne pesait plus que 1.340 grammes[1].

[1] J. Hobbes (77) a provoqué chez le cobaye une néphrite expérimentale à la suite de l'injection du sérum d'urémique.

Nous avons très rapidement abandonné ce *modus faciendi*, étant donné les multiples causes d'erreur qui viennent fausser l'expérience, et dont l'une des principales est l'obtention d'un sérum souvent infecté, la piqûre dans la veine du pli du coude n'étant pas acceptée facilement des malades.

2° Étude in vitro. — Ayant trouvé, comme nous l'avons vu, un moyen d'étudier *in vitro* les propriétés néphrotoxiques des différents liquides et particulièrement du sérum, vis-à-vis du parenchyme rénal, il était tout à fait rationnel d'appliquer notre méthode à l'étude du sérum des malades atteints de néphrite.

Il existe ici une cause d'erreur que nous devons signaler de suite, et qu'il est impossible d'éviter : nous opérons avec du sérum humain sur du rein de lapin ou de cobaye et non pas sur du rein humain. Il nous semble cependant, étant donné d'une part la coïncidence parfaite des résultats avec ceux obtenus expérimentalement chez l'animal, exposés plus haut ; d'autre part l'existence dans chacune de nos expériences de tubes témoins contenant du sérum humain normal et montrant l'absence complète pour celui-ci de tout pouvoir lésionnel vis-à-vis du parenchyme rénal de ces animaux, qu'il nous est permis d'apporter des conclusions fermes.

Nous avons *pratiqué* 6 *expériences* en opérant de la façon suivante pour chaque expérience : Nous prenons à un individu sain reconnu non albuminurique et ne présentant aucun symptôme morbide, par ventouses scarifiées, du sang aussi proprement que possible. Nous opérons de la même façon vis-à-vis d'un individu albuminurique (un cas d'urémie, un cas de néphrite subaiguë de cause inconnue avec forte albuminurie, un cas de néphrite postpneumonique, un cas d'hydronéphrose par cancer de l'utérus avec forte albuminurie, un cas de néphrite post-angineuse, un cas de néphrite post-scarlatineuse). Nous recueillons le sang, en cas de néphrite secondaire à une maladie

infectieuse, non pas durant l'évolution fébrile mais en pleine convalescence de la maladie.

Les sérums décantés et centrifugés étaient ramenés à $\Delta = -0^{\circ},78$ par addition de quelques gouttes de solution saturée de NaCl ; après un séjour à l'étuve d'une heure environ, on plongeait dans ces sérums de petits cubes de reins de lapins ou de cobayes normaux, pendant un temps donné (le plus souvent une demi heure à trois quarts d'heure).

Dans ces expériences nous trouvions que, tandis que les morceaux de rein qui avaient séjourné dans le sérum normal humain étaient peu ou pas altérés, ceux qui avaient été mis en présence du sérum des malades albuminuriques étaient profondément lésés ; nous prendrons comme type de notre description les résultats obtenus dans l'expérience 337 (voir fig. 3 et 5, Pl. I).

Il s'agissait d'un adolescent de 17 ans, bien portant jusque-là, qui entra dans le service de M. le professeur Roger à Aubervilliers pour une scarlatine. Il présente pendant la période d'état de la maladie un peu d'albuminurie.

En pleine convalescence de sa scarlatine, il est pris brusquement d'œdème, qui se généralise en 48 heures ; en même temps, on constate de l'albuminurie notable, de l'oligurie. Puis peu à peu les symptômes aigus décroissent, mais l'albumine persiste. On lui prend du sérum 5 à 6 jours après le début de ces accidents, alors que tous les symptômes aigus avaient disparu ; le sérum m'est envoyé immédiatement ; son point cryoscopique était $\Delta = -0^{\circ},60$; il était clair, non opalescent.

Je recueille alors du sang à une malade convalescente d'angine non diphtéritique et non albuminurique, le sérum a comme point cryoscopique $\Delta = -0^{\circ},515$.

Ces deux sérums sont ramenés à $\Delta = -0^{\circ},785$ par addition de quelques gouttes de solution saturée de NaCl.

Les sérums ainsi préparés sont mis à l'étuve à 37° ; au bout d'une heure, on plonge dans chaque tube de petits cubes

de rein de lapin reconnu non albuminurique. Les morceaux sont laissés en présence du sérum pendant trois quarts d'heure. Puis ils sont inclus suivant notre méthode habituelle.

La différence d'aspect entre les morceaux de reins traités par l'un ou l'autre sérum est frappante (Voir fig. 3 et 5, Pl. I).

A un faible grossissement, tandis que les coupes des morceaux traités par le sérum normal montrent des lésions minimes (gonflement), les cubes qui ont séjourné dans le sérum de néphrite sont *très lésés*; ces lésions portent surtout sur les tubes contournés (aspect clair, éclatement des cellules, cytolyse protoplasmique très accusée, destruction des brosses).

A un fort grossissement, les lésions sont encore *plus nettes*, et l'on retrouve de nombreux tubes où *toute structure normale* a disparu et est remplacée par un fin réseau irrégulier, avec de très rares granulations protoplasmiques, des noyaux plus ou moins altérés et des débris de bordure en brosse.

Le sérum de ce malade convalescent de scarlatine possédait donc des propriétés néphrotoxiques accusées.

Il n'est pas d'un médiocre intérêt au point de vue de la physiologie pathologique de l'urémie et des néphrites d'avoir constaté le pouvoir nocif *in vitro* du sérum des malades atteints de ces accidents.

Nous savions déjà que le sérum des urémiques a une toxicité en général très grande, nous croyons qu'il a de plus une toxicité spéciale pour le rein, et cette donnée est surtout importante à connaître en cas de néphrite.

Au moment des poussées aiguës rénales d'origine infectieuse ou toxique, le sérum est néphrolytique, alors que même, selon toute apparence, la substance toxique, cause première de la lésion rénale, a disparu de la circulation. On se demandait comment une lésion aiguë passagère, telle que celle causée par la scarlatine par exemple, était capable de causer à la longue des lésions chroniques des reins; on doit pouvoir l'ex-

pliquer par la persistance des substances toxiques pour le rein, dans le sang, après la fin de la maladie.

Conclusions in vitro. — 1° *Le sérum d'un homme normal n'est pas toxique pour le rein de lapin ou de cobaye ;*

2° *Le sérum d'un homme atteint de néphrite est toxique pour le rein de lapin et de cobaye.*

B. **Lésions unilatérales du rein. Altérations du rein opposé.** — Cette néphrotoxicité, que nous venons de démontrer lorsqu'il s'agit de néphrites bilatérales, nous l'avons également prouvée en cas de lésions unilatérales du rein. Dans différents mémoires (70) que nous ne ferons que résumer ici, car ils sortent du cadre de notre thèse, nous sommes arrivé à établir qu'une altération unilatérale du rein retentissait sur le rein du côté opposé réputé sain et entraînait non seulement des troubles fonctionnels de cet organe, mais encore des lésions histologiques très nettes.

Lorsqu'on suit, en effet, pendant longtemps l'histoire des malades atteints de rein flottant, d'hydronéphrose, de traumatisme rénal unilatéral, etc., on peut constater chez eux, à plus ou moins longue échéance, des signes de néphrite atrophique lente et à l'autopsie se rendre compte qu'il existe des lésions de néphrite interstitielle typique au niveau du rein qui, primitivement, n'avait pas subi d'altération (70).

Nous sommes en droit d'admettre, nous fondant sur les résultats acquis par nos expériences chez l'animal, que ces lésions sont dues aux produits de désintégration des cellules épithéliales du rein altéré, qui, mis en circulation dans l'organisme, ont une action lésionnelle sur son congénère[1].

(1) Nous sommes d'autant plus en droit d'admettre que c'est bien au niveau du rein qu'est le foyer d'origine des néphrotoxines, que si, en cas de lésion unilatérale d'un rein, on supprime ce rein par néphrectomie, tous les accidents (albumine, douleurs locales, symptômes généraux, etc.) cessent. Nous avons pu voir ainsi plusieurs malades atteints de lésion

Conclusions. — *Les néphrotoxines existent chez l'homme comme chez l'animal ; elles sont douées des mêmes propriétés nocives vis-à-vis des tubes contournés du rein.*

primitive unilatérale d'un rein avec altération secondaire manifeste de l'autre rein, guérir complètement avec cessation de l'albuminurie et des symptômes généraux après l'ablation du rein primitivement malade. Ces faits cliniques ont la valeur de véritables expériences.

CHAPITRE VII

LÉSIONS DU TUBE CONTOURNÉ HÉRÉDITAIREMENT TRANSMISES

§ 1. — Lésions héréditaires expérimentales.

La question de l'hérédité est entrée, dans ces dernières années, dans une voie toute nouvelle. M. Charrin admet qu' « inorganiques ou organiques, exogènes ou endogènes, microbiens ou cellulaires, vulgaires ou spécifiques, etc., les éléments solubles tendent à jouer, dans le mécanisme des influences des maladies des générateurs sur le développement des rejetons, un rôle de plus en plus important » (78).

Avec Delamarre, Moussu, Leri, M. Charrin a, chez des femelles pleines, malaxé, brisé, détérioré le rein droit ou gauche, ou bien lié le pédicule vasculo-nerveux.

A côté d'indiscutables échecs, au niveau des tubuli et des glomérules de petits lapins ou cobayes nouveau-nés, ils ont constaté des zones de congestion et d'hémorragies juxtaposées à des lésions épithéliales ; le temps de survie écoulé était généralement court, au minimum huit heures. Ils ont également injecté à des poules des émulsions de foie, de rein, de centre nerveux et ont fait couver les œufs. Or, en examinant ceux-ci après un temps variable, ils ont constaté des arrêts de développement, des hémorragies, des anomalies variées. L'administration de

quelques gouttes d'un sérum néphrotoxique à un lapin qui venait de recevoir 3 centigrammes de virus pyocyanique, leur parut faire du rein le viscère le plus touché, le plus riche en microbes (79).

Les expériences concernant les hépato-toxines auraient été plus concluantes que celles sur les néphrotoxines (Delamarre, 80). Nattan-Larrier a fait, surtout au point de vue du foie, des expériences tendant à prouver ce rôle de l'hérédité pathologique maternelle ; mais, au point de vue expérimental, il ne s'est pas occupé du rein (81).

Nous avons entrepris de rechercher si, en nous servant de notre technique, il était possible de déceler chez le fœtus des lésions fines du tube contourné et de les préciser ; et nous nous sommes efforcé de suivre l'évolution de ces lésions après la naissance. M. Charrin avait montré que le placenta était perméable aux cytolysines. Nous sommes arrivé, en nous servant de notre procédé *in vitro*, à démontrer l'existence effective dans le liquide amniotique de la substance néphrotoxique.

I. — Étude in vivo des lésions transmises congénitalement.

Nos expériences sont à ce sujet au nombre de 13, nous avons opéré en injectant à la mère (lapin ou cobaye) du sérum néphrotoxique ou du parenchyme rénal. Deux fois nous avons pratiqué soit une néphrectomie, soit une lésion unilatérale du rein ; nous avons fait couvrir les animaux (lapines, chiennes) un temps variable après l'opération et nous avons examiné les rejetons. Nous avons opéré de la même façon pour un dernier cas où il s'agissait d'une lapine traitée un an et demi avant par des injections de *ricine* à faible dose ; dans ce cas, le toxique avait été évidemment complètement éliminé avant que la femelle ne fût couverte, et les lésions retrouvées chez le fœtus ne pouvaient tenir qu'à la néphrite chronique qui s'était développée chez la mère.

Symptômes observés. — Les injections d'une façon générale sont mal supportées par la mère. Il faut avoir soin de ne pas injecter une trop grosse dose, sinon on cause l'*avortement*.

Sur nos 9 cas d'injection, *dans* 3 *cas la femelle a accouché* de fœtus morts : 1 jour, 3 jours, 17 jours après l'injection.

Les animaux issus des femelles ainsi traitées sont malingres, ne grandissent pas et finissent par mourir de *convulsions sans cause* apparente, et à l'autopsie on ne retrouve rien macroscopiquement au niveau des différents organes pour expliquer la mort. Dans l'expérience 398, par exemple, le cobaye mit bas trois petits ; ceux-ci ne grandirent pas, on en sacrifia deux pour l'examen histologique, l'un au bout de 32 jours, l'autre de 62 jours ; le dernier, laissé en vie, mourut au bout de 80 jours : il était petit, malingre.

L'examen des urines a pu être pratiqué dans deux cas : il s'agissait dans le premier d'un fœtus vivant, pour le second d'un petit lapin âgé de plus de deux mois. Elle a révélé de l'albumine [1].

Chez le chien même constatation. — Une chienne opérée de ligature unilatérale de la veine rénale, le 19 mars 1903, met bas trois petits chiens vers le milieu de juillet ; les animaux sont petits, malingres, se développant mal. L'un est tué le 22 septembre, l'autre meurt spontanément le 5 décembre sans qu'on trouve à l'autopsie de raison plausible de sa mort que sa lésion rénale.

Le 3e chien est encore vivant, mais il reste petit, peu développé.

Examen histologique. — Nous étudierons d'une part le rein de fœtus ou de jeune lapin au 2e ou 3e jour ; d'autre part, le rein des jeunes lapins ayant vécu plus longtemps.

Rein des fœtus. — Cet examen a été fait dans 4 cas (exp. 353, 308, 287, 431).

(1) La présence d'albumine chez le fœtus n'a pas une grosse valeur, car elle a été signalée comme physiologique par certains auteurs.

Les coupes étaient comparées à des coupes de rein de fœtus normaux dont nous avons donné la description au chapitre d'histologie normale du tube contourné (Voir fig. 1, Pl. VII, et fig. 5, Pl. II).

Nous dirons de suite que le rein d'un petit lapin provenant d'une mère opérée de néphrectomie (exp. 308), avant la conception, présentait des tubes contournés normaux. Ce fait est intéressant à rapprocher de l'intégrité du rein constatée après néphrectomie chez l'adulte.

Dans les 3 autres expériences, on peut voir qu'il existe des lésions de *cytolyse protoplasmique* très nettes. Certains tubes contournés présentent de la fonte des granulations, tantôt la cytolyse est simplement sus et périnucléaire : tantôt elle est totale, le tube tout entier ayant un aspect clair avec formation de petites vacuoles ou pseudo-vacuoles dues à l'absence des granulations à ce niveau et à la fonte de celles-ci. La bordure en brosse subsiste intacte dans ces tubes. Quelques-uns sont encore plus altérés, il y a alors dilacération de la bordure en brosse. Ces lésions comme chez l'adulte sont insulaires ; à côté d'îlots de 3 à 5 tubes lésés existent des tubes normaux (fig. 5, Pl. II).

Comme, dans ces trois expériences, il s'agissait soit *d'injection de rein de cobaye ou de lapin* dans 2 cas, soit *d'injection de sérum hétéronéphrotoxique* dans 1 cas, on peut en conclure que ces deux substances sont toxiques pour le rein fœtal.

Reins de jeunes lapins. — Dans nos 5 expériences, nous avons toujours trouvé des altérations du rein. Les petits animaux ont été tués au bout de 25 à 35 jours, suivant les cas.

Dans une des expériences où il s'agissait d'un petit chien, l'examen fut fait plus de deux mois après.

Nous avons rencontré deux sortes de lésions :

1° *Des lésions chroniques* consistant en sclérose périglomerulaire et péritubulaire à type de sclérose jeune (tissu conjonctif avec cellules embryonnaires) ; les fibrilles sont cependant assez

volumineuses et prennent intensivement la matière colorante ; il est impossible de prendre ce tissu conjonctif pour le tissu cellulaire lâche constant dans les reins fœtaux, et qui a complètement disparu à l'époque où nous avons tué nos animaux.

Cette sclérose se développe par îlots, encerclant les tubes contournés qui prennent un aspect étoilé et s'atrophient.

En d'autres points, les tubes s'élargissent, la brosse a presque totalement disparu.

Le protoplasma cellulaire est représenté par une ligne très mince ; on assiste à la formation de cylindres granuleux (Voir fig. 2, Pl. VII).

En même temps que ces lésions des tubes contournés, nous avons pu noter que certains glomérules, entourés par le tissu de sclérose, étaient devenus imperméables, qu'il existait des points où les capillaires étaient gorgés de sang et qu'au niveau des artérioles on trouvait de la péri-artérite.

Dans un cas (ligature de veine chez la mère) nous avons trouvé de la dégénérescence graisseuse dans la cellule du tube contourné sous forme de petits grains irrégulièrement distribués (fixation au Flemming).

2° *Des lésions aiguës.* — Ces lésions, comme on peut le voir sur la figure, sont tout à fait analogues à celles que l'on retrouve chez le lapin adulte, à la suite de l'injection de parenchyme rénal. Il existe, disséminés dans la coupe, de nombreux îlots de 2, 3 ou 4 tubes tranchant par leur transparence sur les tubes voisins tout à fait sains. Les tubes ainsi altérés présentent des lésions de cytolyse protoplasmiques du 1er et surtout du 2e, parfois du 3e degré (Voir fig. 3, Pl. VII).

Ces altérations, soit aiguës, soit chroniques, sont prépondérantes suivant les cas ; celui dans lequel ces lésions aiguës étaient les plus nettes, provenait d'une expérience où les injections de rein de cobaye avaient par deux fois été faites à la mère ; la première injection avait été faite 5 jours après que la lapine avait

été couverte. Il s'agissait alors d'intoxication plus intense.

Conclusions. — *L'injection de parenchyme rénal et de sérum hétéronéphrotoxique à la mère, la lésion unilatérale d'un rein (ligature de la veine rénale), la néphrite chronique chez la mère sont causes chez les descendants de lésions du tube contourné : ce sont surtout des lésions aiguës pendant la vie intra-utérine ; après la naissance, ces altérations se manifestent par des lésions chroniques définitives, parcellaires et même des lésions aiguës surajoutées en cas d'intoxication massive de la mère. La constatation de lésions chroniques chez des animaux aussi jeunes peut surprendre au premier abord ; nous verrons, lorsque nous étudierons le rein humain, que nous avons pu faire la même observation chez des reins de nouveau-nés.*

II. — Étude in vitro des liquides amniotiques.

Il existait une façon concluante de démontrer le passage des néphrotoxines au niveau du placenta, passage qui se déduisait, du reste, des lésions histologiques constatées dans le rein fœtal.

Possédant un moyen d'étudier *in vitro* l'action sur le parenchyme rénal des divers toxiques, nous avons songé à l'utiliser pour l'étude du liquide amniotique.

Nous nous sommes assuré tout d'abord que le liquide amniotique prélevé sur une lapine normale, clair, lésait le rein du lapin et du cobaye. Nous avons alors ramené le point cryoscopique Δ de ce liquide, qui était de $\Delta = -0^{\circ},65$, à $\Delta = -0^{\circ},78$ (exp. 421).

Nous avons pu alors vérifier que le rein de cobaye mis une demi-heure dans ce liquide n'était nullement lésé, ou au moins ne l'était que très légèrement, comme on peut s'en assurer d'après notre figure (Voir fig. 3, Pl. VIII).

Nous avons alors pris du liquide amniotique à une lapine à

laquelle nous avions injecté, 3 jours avant, de l'émulsion de rein de cobaye. Le liquide amniotique, retiré sans qu'il y eût la moindre trace de sang, a un point cryoscopique $\Delta = -0°,62$. On le ramène à $\Delta = -0°,78$ par addition de quelques gouttes (2 à 4) de solution de NaCl saturée. On constate alors que le rein de cobaye mis une demi-heure dans ce liquide est très profondément altéré (Voir fig. 1, Pl. VIII).

Il existe une cytolyse protoplasmique légère au niveau des tubes droits, très intense au niveau des tubes contournés. La bordure en brosse est dilacérée, elle a souvent complètement disparu, les granulations protoplasmiques très clairsemées remplissent la cavité du tube, la membrane est seule restée intacte. Ces lésions tiennent bien au liquide amniotique, car nous avions eu soin de prendre un tube témoin de liquide salé à $\Delta = -0°,78$; les morceaux du même rein de cobaye mis dans ce liqide étaient normaux.

On peut nous objecter qu'il aurait mieux valu pour étudier le liquide amniotique d'une lapine se servir de rein de lapin; nous n'avions pas à notre disposition de lapin normal le jour de notre expérience, et étant donné la difficulté de réunir toutes les conditions expérimentales, nous n'avons pas eu le temps de la recommencer. Mais nous savons, d'après nos expériences antérieures, qu'on peut conclure de même pour le rein de lapin et pour le rein de cobaye. De plus, le fait en lui-même n'existe pas moins : *Un liquide amniotique de lapin normal n'est pas doué* IN VITRO *de pouvoir lésionnel sur le rein de cobaye. Un liquide amniotique de lapin traité par des injections de rein de cobaye lèse* IN VITRO *le rein du cobaye.*

§ 2. — Lésions héréditaires du tube contourné chez l'homme.

Nous avons étudié récemment (82) l'influence des lésions rénales des ascendants sur leurs rejetons. Des observations, longuement suivies d'albuminurie familiale venaient nous montrer la possibilité d'une véritable prédisposition héréditaire en ce qui concerne le rein.

Nous avons alors recueilli une série de documents anatomo-cliniques concernant des autopsies d'enfants nés de mères atteintes de lésions très marquées du rein. L'examen histologique du rein des enfants morts immédiatement après la naissance, nous a permis de constater des lésions de sclérose manifeste avec altération tubulaire (Voir fig. 2, Pl. VII), dans les 4 cas que nous avons pu rapporter (82).

On peut être frappé au premier abord de l'intensité des lésions présentées par les reins fœtaux. La sclérose, sous forme de tissu conjonctif à grosses fibres fortement colorées, se différenciant ainsi nettement du tissu embryonnaire délicat qui se retrouve constamment dans les reins fœtaux, peut donc se développer pendant la vie intra-utérine au niveau du rein. Ainsi s'expliquent bien des cas de néphrite chronique de cause inconnue que l'on voit survenir chez les descendants.

Au point de vue de l'anatomie humaine, comme au point de vue expérimental, les résultats trouvés sont donc identiques. Il nous a été ainsi permis d'établir sur des bases certaines la réalité et l'importance en pathologie humaine de la *débilité rénale*.

PIÈCES JUSTIFICATIVES

EXPÉRIENCES

I. — ÉTUDE DU TUBE CONTOURNÉ CHEZ L'ANIMAL

A. — LÉSIONS EXPÉRIMENTALES DU TUBE CONTOURNÉ. — POISONS CHIMIQUES. — TOXINES BACTÉRIENNES

1° Étude in vivo de l'action de différents toxiques.

Nature du Toxique	Espèce animale	N° de l'expérience	Poids de l'animal	Quantité de toxique injectée chaque fois	Nombre d'injections	Mode d'injection	Date de la 1re injection	Date de la 2e injection	Date de la mort	Jours de survie	Tué ou Mort	Symptomes cliniques	Lésions histologiques du tube contourné
Chloroforme	Lapin	208	1785	inhalation massive	»	»	»	»	»	»	Mort presque immédiate	»	Reins congestionnés macroscopiquement.
Id.	Id.	209	1725	inhalation par petites doses	»	»	14 octobre 1902	»	22 novemb. 1902	39	Mort	Albumine persistante	»
Id.	Id.	211	1785	inhalation à petites doses	»	»	14 octobre 1902	»	15 octobre 1902	1	Tué	Albumine	Lésions de cytolyse protoplasmique par ilots.
Sublimé	Id.	120	1250	1 cent. cube de la solution à 0,001 p. 100	3	sous-cutanée	10 février 1902	17 février	23 février 1902	13	Tué mourant	Albumine persistante (lapin mourant)	*Macroscopiquement* reins pâles avec une série de petites taches rouges régulièrement distribuées (*fin damier*). *Histologiquement* cytolyse 2e et 3e degrés, certains tubes sont complètement détruits par ilots.
Id.	Id.	125	1400	0,01 centigr. 0,03 centigr. 0,04 centigr.	3	Id.	18 février 1902	20 février	20 février	2	Tué		Lésions de cytolyse protoplasmique du 3e degré.
Id.	Id.	129	2000	5 cent. cubes solution à 0,001 p. 100	6	Id.	3 mars 1902	12 avril	22 mai	80	Mort	Albumine	»
Id.	Id.	178	1715	0,015	1	dans l'artère rénale gauche	24 juin 1902	»	25 juin	1	Mort		»
Id.	Id.	179	1045	0,02	»	dans le rein gauche	25 juin 1902	»	27 juin		Tué	Anurie presque complète Albumine intense	Lésions des deux reins plus marquées à gauche, lésions par *ilots* avec destruction complète des tubes contournés à côté d'ilots absolument normaux.
Id.	Id.	196	1375	1 cent. cube à 4 cent. cubes solution à 0,01 p. 100	5	sous-cutanée	14 août 1902	20 août	6 septemb.	17	Tué mourant	Albumine seulement dans les deux jours	Lésions de cytolyse protoplasmique par *ilots*.

Id.	Id.	338	»	2 cent. cubes solution à 0,001 p. 100	2	intra-musculaire	23 juillet 1902	23 août	11 septem.	49	»	Albumine	Lésions chroniques : îlots de sclérose, tubes atrophiés par tissu de sclérose. Tubes dilatés sans brosses avec cylindres.
Plomb acétate neutre	Id.	126	1700	1 gramme acétate neutre de plomb	2	sous-cutanée	18 février 1902	20 février	22 février	4	Tué	Convulsions Train de derrière paralysé Albumine	Lésions de cytolyse par îlots.
Id.	Id.	128	2100	0,20 centigr. acétate neutre de plomb	3	Id.	3 mars 1902	25 mars	4 avril	32	Tué très mal	Albuminurie légère durable Convulsions	Lésions de cytolyse protoplasmique 1er et 2e degrés par îlots.
Id.	Id.	166	1725	0,30 centigr. acétate neutre de plomb	2	Id.	17 avril 1902	28 avril	1er mai	24	Mort	Albumine	
Phosphore huile phosphorée au centième	Id.	127	1100	1/4 cent. cube	1	Id.	18 février 1902	»	19 février	1	Tué très mal	Id.	Lésions de cytolyse des 1er, 2e et 3e degrés : cylindres par îlots.
Id.	Id.	204	1540	1 cent. cube	1	Id.	21 août 1902	»	22 août	1	Mort	Id.	
Cantharidate de soude	Id.	103	1100	5 cent. cubes solution à 1 p. 100	1	intra-rénale	6 janvier 1902	»	6 janvier	2 heures	Mort devant moi	»	Destruction massive ; des tubes contournés sont complètement altérés, il ne subsiste que la membrane basale.
Id.	Id.	119	1350	1 cent. cube solution à 1 p. 100	1	sous-cutanée	10 février 1902	»	10 février	2 heures 1/2	Id.	»	Destruction massive.
Id.	Id.	122	1400	1/2 cent. cube solution à 0,35 p. 100	1	Id.	12 février 1902	»	14 février	2 jours	Id.	Albumine	Lésions de cytolyse protoplasmique 1er et 2e degrés par îlots, cylindres dans les tubes dans lesquels la brosse a disparu.
Id.	Id.	124	1550	1 cent. cube solution à 1/2 p. 100	1	Id.	18 février 1902	»	25 février	7	Tué très malade	Id.	Cytolyse protoplasmique 1er et 2e degrés par îlots.
Id.	Id.	147	2100	2 cent. cubes solution à 1 p. 1.000	5	Id.	18 mai 1902	29 avril	6 septemb.	172	Id.	»	Par îlots lésions chroniques, tubes dilatés avec cylindres et tubes atrophiés.
Id.	Id.	201	1485	1 cent. cube solution à 0,10 p. 100	1	Id.	21 août 1902	»	22 avril	1	»	»	Lésions de cytolyse protoplasmique 1er, 2e et 3e degrés par îlots vastes.
Acide chromique	Id.	104	1400	1 cent. cube solution à 1 p. 100	1	intrarénale	6 janvier 1902	»	7 janvier	1	Mort	»	Cytolyse protoplasmique 1er et 2e degrés par îlots.
Id.	Id.	197	1480	1 cent. cube solution à 1 p. 1.000	1	sous-cutanée	14 août 1902	»	30 août	6	Id.	Albumine persistante	

Etude in vivo de l'action des différents toxiques (suite).

Nature du Toxique	Espèce animale	N° de l'expérience	Poids de l'animal	Quantité de toxique injectée chaque fois	Nombre d'injections	Mode d'injection	Date de la 1re injection	Date de la 2e injection	Date de la mort	Jours de survie	Tué ou Mort	Symptomes cliniques	Lésions histologiques du tube contourné
Acide chromique	Cobaye	233	»	1 cent. cube solution à 1 p. 1.000	2	sous-cutanée	31 janvier 1902	31 janvier	1 février	1	Tué	Albumine	Cytolyse du 1er et 2e degrés par îlots.
Id.	Id.	236	»	1 cent. cube 1/2 solution à 10 p. 1.000	1	Id.	2 février 1902	»	2 février	3 heures 1/2	Tué très malade	Albumine Convulsions	Lésions massives, destruction complète des tubes.
Id.	Lapin	255	2350	1 cent. cube solution 1 p. 1.000	1	Id,	8 mai 1902	»	10 juille	124	Mort	Albumine	
Id.	Id.	349	»	1 cent. cube solution à 1 p. 1.000	2	Id,	4 août 1902	11 août	»	vit encore	»	Albumine persistante	
Ricine	Id.	136	1650	1/2 cent. cube solution à 0,20 p. 1000	1	Id.	13 mars 1902	»	14 mars	1	Tué très malade	Convulsions Albumine	Lésions par îlots, cytolyse du 3e degré, parfois du 2e.
Id.	Id.	137	1950	1/4 à 2 c. cubes solution à 1 p. 50.000	6	Id.	13 mars 1902	29 avril	vit encore	»	»	Accouché de deux petits le 11 septembre 1903	Les petits lapins ont leurs reins lésés, cytolyse protoplasmique 2e et 3e degrés, Lésions de sclérose par îlots.
Id.	Id.	202	1915	1/2 cent. cube solution à, 10 p. 100	1	Id.	21 août 1902	»	23 août	2	Mort	Albumine	
Abrine	Id.	138	1650	1/2 cent. cube solution à 0,01 p. 10	1	Id.	13 mars 1902	»	15 mars	2	Tué mourant	Convulsions Albumine	Cytolyse 1er et 2e degrés par îlots.
Id.	Id.	139	1800	5 cent. cubes solution 0,001 p. 100	2	Id.	13 mars 1902	17 mars	20 mars	4	Mort	Diarrhée, albuminurie, oligurie	»
Id.	Id.	203	1460	1/2 cent. cube solution à 0,10 p. 100	1	Id.	21 août	»	22 août	1	Mort	Albumine	»

Toxine diphtérique	Id.	148	1900	1 cent. cube solution à 1/4	1	Id.	21 mai	»	26 mai	5	Id.	Albumine persistante.	»
Id.	Id.	149	1650	1 cent. cube solution à 0,03/4	1	Id.	Id.	»	24 mai	3	Tué très mal	Albumine, oligurie, hématurie, cylindres hyalins et granuleux.	Lésions par îlots de cytolyse du 3e degré ou 2e degré, cylindre granuleux.
Id.	Id.	157	1650	1 cent. cube solution à 1/4	1	Id.	27 mars	»	22 avril	26	Id.	Albumine légère et passagère.	Lésions par îlots, surtout lésions de sclérose avec cylindre et atrophie tubulaire
Id	Id.	158	1600	1 cent. cube sol. à 1/4	1	intra péritonéale	8 avril	»	11 avril	3	Id.	Albumine légère	Lésions de cytolyse 2e et 3e degrés par îlots.
Id.	Id.	163	1650	1 cent. cube solution à 1/50	1	Id.	9 avril	»	10 mai	31	Mort	Id.	»
Id.	Id.	425	»	1 cent. cube solution à 1 p. 50	2	sous-cutanée	19 octobre	22 octobre	25 octobre	6	Tué	Albumine, œdème sous-cutané	Lésions de cytolyse 1er et 2e degrés par îlots.
Id.	Id.	434	»	1 cent. cube solution à 1/5	1	intra-veineuse	30 octobre	»	2 novembre	3	Id.	Albumine	Id.
Id.	Id.	435	»	cent. cubes solution à 1/5	1	sous-cutanée	Id.	»	Id.	3	Id.	Albumine, œdème sous-cutané	Id.
Toxine tétanique	Id.	150	1300	1. cent. cube solution à 1 p. 2.000	1	Id.	22 mars	»	30 mars	8	Mort	Convulsions	»
Id.	Id.	151	1400	1 cent. cube solution à 1 p. 2.000	1	Id.	Id.	»	28 mars	6	Id.	»	»
Toxine pyocyanique	Id.	152	1400	15 cent. cubes	1	Id.	25 mars	»	26 mars	1	Id.	»	Cytolyse protoplasmique périnucléaire e 1er et 2e degré par îlots.
Id.	Id.	153	1400	4 cent. cubes 5	1	Id.	Id.	»	30 mars	5	Id.	»	»
Tuberculine	Id.	142	»	4 cent. cubes solution à 1 p. 1.000	1	Id.	16 mars	»	26 mars	10 jours	Tué	»	»
Id.	Id.	144	»	2/20 cent. cubes solution à 1 p. 1.000	1	Id.	Id.	»	27 novemb.	256 jours	Tué	Albuminurie au moment où on le sacrifie.	»

2° Etude in vitro de l'action de différents toxiques

(a) Action du Chlorure de Sodium in vitro sur l'Epithélium rénal.

N° de l'Expérience	Taux de la solution de NaCl	Point cryoscopique	Durée de l'expérience à l'étuve à 37°	Étude histologique des morceaux de reins traités par les solutions de NaCl
249	*Solution-mère à 20 gr. p. 250* 20 cmc. pour 40 10 — — 40 5 — — 40	— 1.08 — 0.89 — 0.20	5 heures	Les meilleures préparations sont celles concernant le rein traité par la sol. à $\Delta = -0,89$ puis viennent celles traitées par la sol. à $\Delta = -1,08$, celles traitées par la sol. $\Delta = -0,20$ sont très mauvaises. Toutes cependant sont altérées : les tubes ont éclaté dans les solutions faibles, se sont ratatinés dans les solutions fortes.
253	*Solution-mère à 20 gr. p. 250* 7 cmc. pour 40 10 — — 40 20 — — 40	— 0.50 — 0.89 — 1.08	30 minutes	Les meilleures préparations sont celles concernant le rein traité par la sol. à $\Delta = -0,89$, mais les tubes sont encore altérés.
257		— 0.46 — 0.86	1 minute 15 minutes	Les tubes contournés sont altérés dans toutes les préparations.
258	*Solution-mère à 20 gr. p. 250* 2 cmc. pour 40 40 — — 40 6 — — 40 8 — — 40 10 — — 40 12 — — 40		10 minutes 30 minutes	Les meilleures préparations sont celles concernant le rein resté une demi-heure dans la sol. à 10 p. 40, mais les tubes contournés sont toujours altérés.
261	*Solution-mère à 20 gr. p. 250* 10 cmc. pour 40 6 — — 40 5 — — 40		30 minutes	Les meilleures préparations sont celles concernant le rein traité par la solution à 10 p. 40, mais elles sont loin d'être bonnes.
262		— 0.47 — 0.58 — 0.69	20 minutes	Les meilleures préparations sont celles concernant le rein traité par la solution à $\Delta = -0,69$, mais ne sont pas parfaites.

Action du Chlorure de Sodium in vitro sur l'Epithélium rénal (Suite).

N° de l'Expérience	Taux de la solution de NaCl	Point cryoscopique	Durée de l'expérience à l'étuve à 37°	Étude histologique des morceaux de reins traités par les solutions de NaCl
265		— 0.38 — 0.82 — 0.87 — 0.69 — 1.02	30 minutes	Les meilleures préparations sont celles concernant le rein traité par la solution à $\Delta = -0,69$, puis viennent celles traitées par la sol. à $\Delta = -0,82$, mais dans les deux cas, les résultats ne sont pas parfaits.
269		— 0.78 — 0.75 — 0.65 — 0.76	30 minutes	Les meilleures préparations sont celles concernant le rein traité par la sol. $\Delta = -0,78$; elles sont très bonnes. Puis viennent celles concernant le rein traité par la sol. à $\Delta = -0,76$.
270		— 0.96 — 0.82 — 0.76 — 0.77	30 minutes	Le rein traité par la sol. à $\Delta = -0,77$ donne les meilleures préparations ; celles-ci sont cependant moins bonnes que celles données par la sol. à $\Delta = -0,78$ de l'expérience précédente.
271		— 0.79 — 0.73 — 0.76	30 minutes	Les meilleures préparations sont celles concernant le rein traité par la sol. à $\Delta = -0,79$ et $-0,76$ (inférieures à celles données par la sol. à $\Delta = -0,78$ de l'expérience 269).
274		— 0.64 — 0.66 — 0.67 — 0.71 — 0.75 — 0.76 — 0.77 — 0.78 — 0.81 — 0.83	30 minutes	Le rein traité par la sol. à $\Delta = -0,78$ donne des préparations excellentes : tubes contournés à lumière nette, à bordure en brosse continue. Les solutions faibles à $\Delta = -0,64$ ont gonflé les cellules des tubes contournés qui ont éclaté. Les solutions fortes ont provoqué un ratatinement des cellules des tubes contournés.
277		— 0.78	1 heure 30 minutes	Les préparations sont très bonnes, surtout celles concernant les morceaux laissés une demi-heure dans la solution. Celles laissées 1 heure ont les cellules des tubes contournés un peu gonflées.

Action du Chlorure de Sodium in vitro sur l'Epithélium rénal (*suite*).

N° de l'Expérience	Taux de la solution de NaCl	Point cryoscopique	Durée de l'expérience à l'étuve à 37°	Étude histologique des morceaux de reins traités par les solutions de NaCl
279		— 0.77	24 heures 30 minutes 45 minutes	Les morceaux laissés une demi-heure dans la solution donnent les préparations les meilleures.
284		— 0.76	30 minutes 1 h. 30	Les préparations ne sont pas parfaites. Les meilleures sont celles concernant le rein laissé une demi-heure dans les solutions.
285		— 0.78	30 minutes 1 h. 30	Les préparations concernant le rein laissé une demi-heure dans la solution sont les meilleures; celles provenant des morceaux laissés 1 heure et demie sont moins bonnes. Il existe une légère cytolyse protoplasmique périnucléaire au niveau de quelques tubes contournés.
286		— 0.78	30 minutes 45 minutes 1 heure 1 h. 15 1 h. 30 2 heures	Les préparations concernant les morceaux laissés une demi-heure dans la solution sont excellentes, et les meilleures. Les morceaux laissés 3/4 d'h. ne sont que très peu altérés (*léger gonflement des cellules des tubes contournés*). Les morceaux laissés 2 heures présentent des lésions de cytolyse protoplasmique périnucléaire (1er degré) nettes.
293		— 0.785	15 minutes 30 minutes 1 h. 1/2 2 h. 10	Les préparations concernant les morceaux laissés une demi-heure dans la solution sont excellentes ; celles laissées 1 h. 1/2 et 2 h. 10 sont moins bonnes (*gonflement et cytolyse protoplasmique périnucléaire* du 1er degré des tubes contournés).
295		— 0.805	30 minutes	Résultat médiocre

b) Action de différents toxiques chimiques in vitro sur l'épithélium rénal.

N° de l'Expérience	Qualité et dose de substances chimiques	Point cryoscopique	Durée de la mise en présence des morceaux de rein avec le liquide	Résultats histologiques
231	Liquide de Flemming	— 2 — 0.74 — 0.20 — 0.40	12 heures	Aucune coupe n'est bonne, les meilleures sont celles mises dans — 0,74.
234	Idem.	— 1.60 — 1.26 — 0.86	12 heures	Aucune coupe n'est bonne, les meilleures sont celles mises dans — 0,86.
262	Bichromate de potasse — d'ammoniaque	— 0.26 — 0.34 — 0.44 — 0.28 — 0.52 — 0.66	20 heures	Toutes sont altérées, cellules gonflées ont éclaté.
271	Solution salée + 4 gouttes d'acide chromique. . . . Solution salée seule. . .	— 0.76 — 0.76	30 minutes	Les préparations traitées par l'acide chromique sont très lésées.
277	Solution salée + 2 gouttes liq. Van Swieten. . . . Solution salée + 5 gouttes liq. Van Swieten. . . . Solution salée seule. . .	— 0.94 — 0.79 — 0.78	30 minutes 1 heure	Seules les coupes traitées par la solution salée à —0,78 sont très bonnes.
27	Solution salée + 5 gouttes liq. Van Swieten. . . . Solution salée seule. . .	— 0.78 — 0.78	30 minutes 3 h. 30	Rein préparé par le sublimé est très lésé.
280	Solution salée + 1 goutte liq. Van Swieten . . . Solution salée + 2 gouttes liq. Van Swieten. . . . Solution salée seule	— 0.79 — 0.79 — 0.79	30 minutes	Les reins qui ont passé par le sublimé sont lésés.
307	Solution salée + 5 gouttes liq. Van Swieten. . . Solution salée + 5 gouttes acide chromique à 1 0/0. . Solution salée seule. . .	— 0.79 — 0.79 — 0.79	30 minutes	Les reins qui ont passé par le sublimé et l'acide chromique sont très altérés.
401	Solution de bichromate d'ammoniaque	— 0.78 — 0.41 — 0.89	30 minutes	Les reins sont très altérés même à — 0,78 ; cependant ceux-ci sont les moins lésés ; —0,41 : tubes éclatés ; — 0,89 : tubes ratatinés.

Étude des propriétés néphrotoxiques du sérum des animaux atteints de néphrites toxiques expérimentales.

1re Phase. — *Lapin* 338. — Traité depuis le 23 juillet jusqu'au 23 août par des injections sous-cutanées de sublimé à faible dose (solution à 0,001/100). 3 injections.

Le 10 septembre, on constate que ses urines sont albumineuses.

Lapin 349. — Traité depuis le 4 août jusqu'au 11 août par des injections sous-cutanées d'acide chromique (solution à 1/1,000). 2 injections.

2e Phase. — Le 11 août, on prend du sang par ponctions du cœur aux 2 lapins.

3e Phase. — Le sérum du 338, dont $\Delta = -0^0,56$, est ramené à $\Delta = -0^0,78$.

Le sérum du 349, dont $\Delta = -0^0,57$ est ramené à $\Delta = -0,^0 78$.

Le sérum d'un lapin normal non albuminurique dont $\Delta = -0,^0 57$ est ramené à $\Delta = -0^0,78$.

On met ces sérums à l'étuve à 37°, on y plonge des cubes de rein provenant d'un lapin normal non albuminurique, on laisse les morceaux en présence pendant 1 heure et demie. Puis on fixe, inclut.

Le sérum normal, vu la longue durée de l'expérience, a produit du gonflement des tubes, qui tous possèdent leur bordure en brosse. Quelques cellules cependant très rares ont éclaté.

Les sérums des 338 et 349 ont lésé fortement le rein, les tubes sont en certains points détruits, la brosse fragmentée n'existe plus qu'à l'état de débris, les granulations protoplasmiques ont presque complètement disparu, il existe dans la cellule de grosses vacuoles avec un fin réticulum.

Dans d'autres endroits, on note des lésions de cytolyse intenses du 2e et 3e degrés.

Expériences sur la toxicité in vitro de la toxine diphtérique et du sérum des animaux traités par cette toxine.

La toxine diphtérique a été fournie par l'Institut Pasteur; c'est la même toxine qui a servi pour toutes les expériences suivantes. Elle était capable de tuer le cobaye en trois jours, à la dose de 1 centimètre cube de la solution pour 300.

1° Toxicité in vitro de la toxine diphtérique

Expérience 418. — 1° *Toxine diphtérique.* — 2 gouttes de solution de toxine (à 1 centimètre cube p. 100 d'eau salée), mises dans 40 centimètres cubes de solution salée $\Delta = -0^{0},78$.

2° *Eau salée* $\Delta = -0^{0},78$

On opère suivant notre méthode et on laisse une demi-heure les morceaux de rein de cobaye dans le liquide.

Examen histologique des reins ainsi traités. — Pas d'altération ni dans un cas ni dans l'autre.

Expérience 423. — 1° *Eau salée* $\Delta = -0^{0},78$.

2° *Toxine diphtérique.* — Un tube contient de la dilution à 7 gouttes de toxine pure pour 125 centimètres cubes d'*eau salée* $\Delta = -0^{0},78$.

3° Un tube contient de la dilution à 20 gouttes de toxine pure pour 125 centimètres cubes d'*eau salée* $\Delta = -0^{0},78$.

Des morceaux de rein de cobaye normal sont mis une demi-heure dans ces trois liquides.

Examen histologique. — Aucune altération dans aucun tube.

2° Toxicité in vitro du sérum des animaux traités par des injections de toxine diphtérique

Nous opérons sur 2 lapins ; cette expérience contient trois phases:

1re Phase. — 1° *Lapin* 434. — 30 octobre, prise intracardiaque de sang. Sérum $\Delta = -0^{0},61$.

2° *Lapin* 435. — 30 octobre, prise intracardiaque de sang. Sérum $\Delta = -0^{0},605$.

Ces deux sérums sont ramenés à $\Delta - 0^{0},78$.

Puis on met en présence de ces sérums du rein de cobaye. On constate que ce dernier ainsi traité n'est pas altéré.

2e Phase. — *Lapin* 434. — Injection dans la veine de l'oreille de 1 centimètre cube de la dilution de toxine diphtérique pure, à la dose de 3 gouttes de toxine pure pour 15 centimètres cubes d'eau distillée.

Lapin 435. — 30 octobre, injection sous-cutanée de 2 centimètres cubes de la même dilution de toxine diphtérique.

3e Phase. — 2 novembre. — Les urines des deux lapins examinés sont fortement albumineuses ; on retire par ponction du cœur du sang de ces deux animaux, leur sérum est ramené au point cryoscopique $\Delta = -0^0,78$. En même temps, on prend un tube témoin contenant de l'eau salée à $\Delta = -0^0,78$.

Dans ces trois tubes, on met du rein de cobaye normal, on opère absolument comme dans l'expérience de la 1re phase.

Examen histologique. — Le rein de cobaye ayant passé par l'eau salée à $\Delta = -0^0,78$ est normal.

Le rein de cobaye ayant passé par le sérum du 435 et par le sérum du 434 est altéré.

Les altérations sont encore plus intenses dans le sérum du 434, mais existent manifestes dans les deux. Il existe de très larges placards de cytolyse périnucléaire et sus-nucléaire.

D'autres placards sont encore plus altérés, les tubes contournés étant presque complètement détruits, la bordure en brosse dilacérée, on ne constate plus dans la cavité limitée par la membrane propre que des amas clairsemés de granulations avec formations de pseudo-vacuoles et fin réticulum entourant celles-ci.

B. — EXPÉRIENCES SUR LES NEPHROTOXINES

1° Injection au lapin de reins de Cobaye.

Numéro de l'expérience	Date de la 1re injection	Date de la 2e injection	Date de la mort	Jours de survie	Tué ou sacrifié	Poids avant	Poids après	Amaigrissement	Albumine	Nombre d'injections	Quantité chaque fois	Mode d'injection	Observations cliniques	Lésions histologiques du tube contourné
93	21 décembre	»	22 décembre	1 jour	Mort	»	»	»	»	1	2 reins	Intra-péritonéale	»	»
96	28 décembre	»	3 janvier	6	Tué	1.400	1.100	300	Traces	1	1 rein	idem	»	Lésions de cytolyse protoplasmique par îlots (2e et 3e degrés) des tubes contournés.
97	idem	»	29 décembre	1	Tué très mal	»	»	»	»	1	»	idem	»	idem
101	3 janvier	»	5 janvier	2	Mort	»	»	»	»	1	massive	idem	»	»
102	idem	»	8 janvier	5	Tué très mal	1.350	1.050	300	Traces	1	1 rein	idem	Convulsions	Ilots de cytolyse protoplasmique 2e et 3e degrés des tubes contournes.
107	8 janvier	27 janvier	28 février	20	idem	2.450	1.300	1.050	Traces	3	1 rein	idem	idem	Idem. et début de sclérose péri-tubulaire.
108	idem	»	3 février	26	Mort	2 150	900	1.250	»	1	2 reins	Sous-cutanée	»	»
113	20 janvier	3 février	7 février	18	Tué très mal	1.950	1.450	500	Albuminurie nette augmentée après chaque injection	3	1 rein	Intra-péritonéale	idem	Ilots de cytolyse du 2e et 3e degrés.
132	10 mars	»	15 avril	36	Mort	2.000	1.900	100 (1)	Albumine	1	2 reins	idem	«	Idem. — Débuts de sclérose embryonnaire intertubulaire.
156	27 mars	»	11 avril	15	Tué très mal	1.600	1.250	350	Albumine	1	1 rein	idem	»	Ilots de cytolyse du 2e et 3e degrés.
172	idem	6 juin	14 juin	18	Mort	1.217	873	340	Albumine	3	»	idem	Prise de sang	»
191	1er août	12 août	15 octobre	76	Mort	1.225	840	385	»	3	»	idem	»	»

(1) Avait maigri jusqu'au 19 mars de 300 grammes.

Injection au lapin de reins de Cobaye (suite).

Numéro de l'expérience	Date de la 1re injection	Date de la 2e injection	Date de la mort	Jours de survie	Tué ou sacrifié	Poids avant	Poids après	Amaigrissement	Albumine	Nombre d'injections	Quantité chaque fois	Mode d'injection	Observations cliniques	Lésions histologiques du tube contourné
247	19 février	5 mars	6 mars	16	Tué	2.150	1.780	370	»	5	»	»	»	Ilots de cytolyse du 2e et 3e degrés.
248	idem	22 février	23 février	4	Mort	1.825	1.815	»	»	2	1 1/2	intra-péritonéale	»	»
250	24 février	10 mars	6 avril	42	Tué	2.410	1.800	510	Très albumineux	4	1 Rein	idem	Prise de sang	Ilots de cytolyse 2e et 3e degrés tissu de sclérose, lésion d'atrophie et de dilatation tubulaire cylindres.
278	13 avril	14 avril	»	30	Mort	2.360	1.850	510	Albumine	2	1 rein	idem	idem	Par ilots, lésions de sclérose très accentuée, atrophie et dilatation tubulaire avec cylindres.
281	20 avril	18 mai	13 mai	24	Mort	1.820	»	»	»	3	1/2 rein	idem	»	»
282	idem	14 juillet	19 août	30	Tué	1.970	1.855	115	»	3	1 Rein	idem	»	Ilots de cytolyse 2e et 3e degrés.
287	15 mai	idem	15 juillet	61	Tué	2.640	2.136	505	Albumine persistante	9	On commence par rein de tout jeune cobaye 1 Rein	idem	Accouchée de 3 lapins le 18 mai prise de sang	Lésions par ilots de sclérose très accusée et dilatation tubulaire avec cylindres.
294	18 mai	15 juin	2 juillet	45	Mort	2.030	»	»	»	6	»	idem	Prise de sang	»
296	30 mai	13 août	12 novembre	166	Tué	3.175	3.050	125	Albumine	10	»	idem	Prise de sang	Lésions par ilots de sclérose très accusée et dilatation tubulaire avec cylindrés. Certains tubes contournés sont remplis de globules rouges.
297	1er juin	10 août	15 novembre	168	Tué	2.470	2.420	10	Albumine	7	»	idem	Prise de sang	»
305	5 juin	»	»	»	»	»	»	»	»	1	»	idem	Lapine pleine 4 petits le 8 juin	»
306	idem	15 juin	26 juin	21	Mort	1.035	»	»	Albumine	4	»	idem	»	»
312	16 juin	»	4 juillet	18	Mort	2.080	1.350	730	Albumine	1	1 rein	idem	»	»

329	13 juillet	24 juillet	3 août	21	Mort	»	»	»	Albumine	4	»	»	Prise de sang	»
330	idem	13 août	15 novembre	125	Tué	1.930	2.450	»	»	6	1/2 rein	»	Prise de sang	»
331	idem	24 juillet	27 juillet	45	Tué très mal	1.960	1.385	575	Albumine	5	1 rein	»	»	Lésions de cytolyse protoplasmique 2e et 3e degrés par îlots. Débuts de sclérose péritubulaire, atrophie et dilatation tubulaire.
340	24 juillet	6 octobre	9 octobre	76	Mort	»	»	»	»	4	1 rein	»	Prise de sang	»
354	10 août	3 septembre	15 novembre	»	Tué	2.255	»	»	»	3	1 rein 1/2	»	»	»
355	Idem	»	»	»	»	1.695	»	»	»	3	1 rein 1/2	»	»	»
356	Idem	13 août	»	»	»	»	»	»	»	2	1 rein 1/2	»	Lapine pleine mit bas 4 petits 5 septembre	»
392	3 septembre	3 septembre	»	»	»	»	»	»	»	2	»	»	»	»
422	6 octobre	13 octobre	»	»	»	»	»	»	»	2	1 rein puis 1 rein 1/2	»	»	»
426	19 octobre	»	»	»	»	»	»	»	»	1	»	»	»	»
427	Idem	»	22 octobre	3	Tué	»	»	»	»	1	1 rein	»	Lapine pleine	»
429	22 octobre	»	»	»	»	»	»	»	»	1	1 rein	»	Lapine pleine met bas un petit mort le 9 nov.	»
431	23 octobre	»	»	»	»	»	»	»	»	1	1 rein Lapine pleine	»	Lapine pleine Etude du liquide amniotique	»

2° Injection au cobaye de reins de lapin.

Numéro de l'expérience	Date de la 1re injection	Date de la 2e injection	Date de la mort	Jours de survie	Tué ou sacrifié	Poids avant	Poids après	Amaigrissement	Albumine	Nombre d'injections	Quantité chaque fois	Mode d'injection	Observations cliniques	Lésions histologiques du tube contourné
289	15 mai	»	17 sept.	125 jours	Mort	»	»	»	»	1	1/4 de rein	intra-péritonéale	»	»
291	Id.	»	16 sept.	124	Mort	»	»	»	»	1	»	Id.	cobaye pleine mise bas de 2 cobayes morts 16 mai	»
292	Id.	»	Id.	124	Id.	»	»	»	»	1	»	Id.	cobaye pleine mise bas le 1er juin de 4 cobayes morts	»
313	16 juin	29 juin	16 août	62	Id.	»	»	»	albumine	4	»	sous-cutanée	»	»
314	Id.	Id.	16 sept.	92	Id.	»	»	»	»	2	»	intra-péritonéale	cobaye pleine mise bas de 1 cobaye 7 août	»
384	27 août	»	7 sept.	11	Id.	163	105	59	»	1	1/2 rein	Id.	»	»

3° Injection au lapin de reins d'un autre lapin.

382	27 août	»	16 sept.	20 jours	Tué très malade	1.850	1.180	670	»	1	3/4 rein	intra-péritonéale	»	Lésions de cytolyse protoplasmique par îlots du 2e et 3e degrés
385	16 juin	29 juin	4 juillet	18	Mort	1.885	1.630	255	»	4	1/2 rein	Id.	»	»

4° Néphrectomie unilatérale. — Réinjection intra-péritonéale à l'animal de son propre rein.

NUMÉRO DE L'EXPÉRIENCE	DATE DE LA 1re INJECTION	DATE DE LA 2e INJECTION	DATE DE LA MORT	JOURS DE SURVIE	TUÉ OU SACRIFIÉ	POIDS		AMAIGRISSEMENT	ALBUMINE	NOMBRE D'INJECTIONS	QUANTITÉ CHAQUE FOIS	MODE D'INJECTION	OBSERVATIONS CLINIQUES	LÉSIONS HISTOLOGIQUES DU TUBE CONTOURNÉ
						AVANT	APRÈS							
90	16 déc.	17 déc.	»	1 jour	Mort	»	»	»	»	»	»	»	»	»
91	21 déc.	26 déc.	»	5	Tué	1.200	1.100	100	Albumine	»	»	»	»	Lésions de cytolyse protoplasmique, 2e et 3e degrés.
92	Idem	22 déc.	»	1	Mort	»	»	»	»	»	»	»	»	»
94	28 déc.	30 déc.	»	2	Tué	1.650	1.300	350	Albumine	»	»	»	Crises le matin	Lésions de cytolyse protoplasmique par îlots, 2e et 3e degrés.
95	Idem	Idem	»	2	Mort	»	»	»	Idem	»	»	»	»	»
100	3 janvier	6 janvier	»	3	Mort	»	»	»	»	»	»	»	Mort brusque	»
112	20 février	25 février	»	5	Tué	2.100	1.800	300	Albumine	»	»	»	Prise de sang	Lésions de cytolyse protoplasmique par îlots, 2e et 3e degrés.
134	11 mars	26 mars	»	15	Tué	1.700	1.400	300	Idem	»	»	»	»	Id. Légères traces de tissu conjonctif jeune.
160	9 avril	11 avril	»	2	Mort	1.750	»	»	»	»	»	»	»	»

5° Injection au lapin de sérum normal de lapin.

Numéro de l'expérience	Date de l'injection	Date de la mort	Jours de survie	Tué ou sacrifié	Poids avant	Poids après	Amaigrissement	Albumine	Nombre d'injections	Quantité chaque fois en cent. cub.	Mode d'injection	Sang ou sérum	Lésions histologiques du tube contourné
135	12 mars	26 mars	12 jours	Tué	1.950	1.800	150	Néant	3	3 cmc. 2,5 2	intra-veineux	Sérum	Pas de lésion
272	2 avril	22 avril	20	Tué	2.040	1.470	570	Néant	2	1 2	Idem	Idem	Idem
300	3 juin	4 juin	1	Tué	1.145	1.110	35	Néant	1	3	Idem	Idem	Un peu de gonflement des cellules
325	10 juillet	6 octobre	88	Mort	2.065	2.160	»	albumine	1	5	intra-péritonéale	Sang	»
332	13 juillet	6 août	22	Tué	2.140	2.300	»	Néant	2	2 5	intra-péritonéale	Idem	Pas de lésion
334	28 juillet	Idem	22	Tué	1.850	1.665	185	Néant	1	5	Idem	Sang et eau distillée	Un peu de gonflement des cellules ; un peu de cytolyse périnucléaire au niveau de certains tubes
342	28 juillet	»	»	Vivant	2.165	»	»	Néant	1	6	Idem	Sang	»
351	7 août	2 octobre	56	Mort	1.435	»	»	Néant	2	10 4,5	Idem	Idem	»
371	23 août	6 octobre	44	Mort	»	»	»	»	1	4,5	Idem	Idem	»
357	12 août	23 août	11	Tué	2.350	»	»	Néant	1	4,5	intra-veineux	Sérum	Pas de lésion

6° Injection au cobaye de sérum normal de Lapin.

359	15 août	6 août	1	Tué	345	320	25	albumine	1	3	intra-péritonéale	Idem	Pas de lésion
361	15 août	Idem	1	Tué	295	275	20	»	1	3	sous-cutanée	»	Lésions minimes, un peu de gonflement des cellules. Légère cytolyse périnucléaire des cellules de certains tubes

7°. — SÉRUMS NÉPHROTOXIQUES

a) Etude in vivo du sérum néphrotoxique.

SÉRUM HÉTÉRONÉPHROTOXIQUE. — *Injection au cobaye de sérum de lapin traité par des injections de rein de cobaye.*

N° de l'expérience	N° de l'animal qui a fourni le sérum	Nombre d'injections de rein faites à l'animal qui fournit le sérum	Période de temps écoulé entre la dernière injection de parenchyme rénal et le prélèvement du sérum	Date de l'injection	Date de la mort	Jours de survie	Mort ou sacrifié	Poids avant	Poids après	Amaigrissement	Albumine	Symptomes cliniques	Nombre d'injections	Quantité à chaque injection en cent. cube	Sang ou sérum	Mode d'injection	Lésions histologiques du tube contourné
115	107	3	1 Jour	29 janvier	31 janvier	2	Tué	357	338	19	Albumine	»	1	3,5	Sérum	Sous-cutanée	Ilots de cytolyse protoplasmique, 2e et 3e degrés.
116	107	3	1	30 »	29 »	Dans la nuit	Mort	290	»	»	»	»	1	3	»	Id.	»
117	107	3	1	30 »	13 février	14	Tué	362	266	96	»	»	1	1	»	Id.	Ilots de cytol. protoplasmique, 2e et 3e degrés.
121	113	3	4	20 février	17 »	7	Tué très mal	472	»	»	néant	»	1	3	»	Id.	Idem
345	331	4	4 6	28 juillet	3 août	6	Mort	328	223	105	»	»	2	6 5	»	Id.	»
358	297	8	2	15 août	16 »	1	Tué très mal	370	350	20	Albumine	»	1	3,5	Sang	Intra-péritonéale	Ilots de cytol. protoplasmique, 2e et 3e degrés.
360	297	8	2	Idem	Idem	1	Idem	365	365	»	»	»	1	3	Sérum	Sous-cutanée	Ilots larges de cytol. protoplasmique, 2e et 3e degrés.
367	296	10	10	23 août	14 sept.	22	Mort	360	290	70	»	»	1	8	Sang	Intra-péritonéale	»
368	296	10	10	Idem	7 octobre	45	Mort	520	250	270	Albumine	»	1	6	»	»	»
373	296	10	10	24 août	8 sept.	15	Mort	365	»	»	Albumine	Convulsions	1	3,5	Sérum	Sous-cutanée	»
398	297	3	16	10 sept.	4 octobre	24	Mort	»	»	»	Id.	»	1	2,5	Id.	»	Ilots de cytol. protoplasmique, 2e et 3e degrés.

SÉRUM ISONÉPHROTOXIQUE. — *Injection au lapin de sérum de lapin traité par des injections de rein de cobaye.*

N° DE L'EXPÉRIENCE	N° DE L'ANIMAL QUI A FOURNI LE SÉRUM	Nbre d'injections de rein faites à qui a fourni le sérum	Période de temps écoulé entre la dernière injection de parenchyme rénal et le prélèvement du sérum	DATE DE L'INJECTION	DATE DE LA MORT	JOURS DE SURVIE	MORT OU SACRIFIÉ	POIDS AVANT	POIDS APRÈS	AMAIGRISSEMENT	ALBUMINE	SYMPTOMES CLINIQUES	NOMBRE D'INJECTIONS	QUANTITÉ A CHAQUE INJECTION en centimètres cubes	SANG OU SÉRUM	MODE D'INJECTION	LÉSIONS HISTOLOGIQUES DU TUBE CONTOURNÉ
254	247	5	1 jour	7 mars	13 mars	6 jours	mort	2350	1350	1000	albumine	»	1	4	sérum	intra-veineuse	»
267	250	4	11 12	25 mars	22 avril	28	idem	2410	1500	910	»	»	2	2,5 2	idem	idem	»
301	297	1	2	3 juin	4 juin	1	tué très mal	1605	1540	65	Albumine	»	1	1 1/2	idem	idem	Lésions de cytolyse protoplasmique, 2e et 3e degrés par îlots.
317	294	6	3	19 juin	28 juin	9	mort	1435	1130	35	albumine	»	2	2 1/2 4	idem	idem	»
344	331	5	3	28 juillet	2 août	5	idem	1665	1170	495	»	»	1	2	idem	idem	»
348	329	5	6	30 juillet	6 août	7	tué	1700	1365	335	Albumine	»	1	4	idem	idem	Lésions de cytolyse protoplasmique, 2e et 3e degrés par îlots.
353	296	9	15	9 août	5 octobre	57	mort	»	»	»	Albumine	»	2	10 12	idem	sous-cutanée	» »
350	297	6	16	7 août	25 août	18	idem	1465	1370	95	»	»	2	10	sang	intra-péritonéale	»
326	287	7	25	10 juillet	15 juillet	5	idem	1920	1990	»	albumine	»	1	5	idem	idem	»
327	287	7	25	idem	14 juillet	4	idem	1305	1380	»	albumine	»	1	4	sang eau distillée	idem	»
335	287	8	2	15 juillet	6 août	22	tué	2180	1700	470	albumine	»	2	2,5 5	idem	idem	Lésions de cytolyse protoplasmique, 2e et 3e degrés par îlots.
335	287	8	2	idem	idem	22	tué	1865	1485	380	albumine	»	1	5		idem	idem
341	331	5	3	27 juillet	16 octobre	81	tué	2155	1500	755	albumine	»	1	6	idem	idem	»

Sérum autonéphrotoxique. — *Injection au lapin de sérum de lapin, opéré de néphrectomie unilatérale suivie de la réinjection intrapéritonéale de son rein.*

NUMÉRO DE L'EXPÉRIENCE	NUMÉRO DU LAPIN QUI A FOURNI LE SÉRUM	PÉRIODE DE TEMPS ÉCOULÉE DEPUIS L'INJECTION DE REIN ET LE 1er PRÉLÈVEMENT DE SÉRUM	DATE DE LA PREMIÈRE INJECTION	DATE DE LA DERNIÈRE INJECTION	DATE DE LA MORT	JOURS DE SURVIE	MORT OU SACRIFIÉ	POIDS AVANT	POIDS APRÈS	AMAIGRISSEMENT	ALBUMINE	NOMBRE D'INJECTIONS	MODE D'INJECTION EN CENT. CUBE	QUANTITÉ INJECTÉE	LÉSIONS HISTOLOGIQUES
99	94	2 jours	31 décemb.	»	4 mars	64 jours	tué	»	»	»	Alb.	1	sous-cutanée	2,5	Lésions de sclérose par îlots, atrophie tubulaire, dilatation avec cylindres.
114	112	2	22 janvier	27 janvier	29 janvier	7	tué	2100	1900	200	Alb.	»	intra-péritonéale	3 4 5	Lésions de cytolyse protoplasmique, 2e et 3e degrés par îlots.

b) Étude in vitro du sérum néphrotoxique.

1° ÉTUDE IN VITRO DE L'ACTION DU SÉRUM *hétéronéphrotoxique du lapin sur le rein de cobaye.*

NUMÉRO DE L'EXPÉRIENCE	QUALITÉ DES LIQUIDES EMPLOYÉS	Point cryoscopique obtenu en ramenant le sérum au point cryoscopique voulu par addition de NaCl.	DURÉE de la mise en présence du rein de lapin avec le sérum.	LÉSIONS HISTOLOGIQUES CONSTATÉES AU NIVEAU DES TUBES CONTOURNÉS
285	Sérum de lapin normal	— 0,79	30 minutes 1 heure 1 h. 30 m.	*Une demi heure :* tube un peu gonflé. *Une heure et demie :* cytolyse du 2e degré de certains tubes,
	Sérum néphrotoxique de lapin 278 traité par des injections de rein de cobaye.	— 0,79		*Une demi heure;* nombreux îlots de cytolyse protoplasmique au 2e et 3e degrés. *Une heure et demie :* cytolyse massive des tubes; en certains points destruction complète.
	Solution salée.	— 0,79		*Une demi heure :* normal. *Une heure et demie:* altérés légèrement.
295	Sérum de lapin normal.	— 0,79	30 minutes. 45 minutes.	*Une demi heure:* tubes un peu gonflés. *Trois quarts d'heure :* cytolyse périnucléaire de certains tubes.
	Sérum néphrotoxique de lapin 282 traité par des injections de rein de cobaye.	— 0,79		*Une demi heure :* nombreux îlots de cytolyse protoplasmique (effondrement de certains tubes) 2e et 3e degrés. *Trois quarts d'heure :* effondrement des tubes encore plus marqués.
	Solution salée.	— 0,79		Normal.
363	Sérum de lapin normal.	— 0,785	30 minutes	Tubes un peu gonflés.
	Sérum néphrotoxique de lapin 296 traité par des injections de rein de cobaye.	— 0,785		Lésions de cytolyse intense 2e et 3e degrés. Effondrement des tubes.
	Solution salée.	— 0,785		Normal.

2° ÉTUDE IN VITRO DE L'ACTION DU SÉRUM *isonéphrotoxique de lapin sur le rein de lapin.*

NUMÉRO DE L'EXPÉRIENCE	QUALITÉ DES LIQUIDES EMPLOYÉS	Point cryoscopique obtenu en ramenant le sérum au point cryoscopique voulu par addition de Nacl.	DURÉE de la mise en présence du rein de lapin avec le sérum.	LÉSIONS HISTOLOGIQUES CONSTATÉES AU NIVEAU DES TUBES CONTOURNÉS
316	Sérum de lapin normal non albuminurique (4 cmc.).	— 0,79	30 minutes	Rein normal. Tubes contournés un peu gonflés.
	Sérum néphrotoxique du lapin 297 (4 cmc.) traité par des injections de rein de cobaye.	— 0,79		Rein altéré, cytolyse protoplasmique des tubes contournés (2e degré).
	Sérum néphrotoxique de lapin 287 (4 cmc.) traité par des injections de rein de cobaye.	— 0,79		Rein altéré, cytolyse protoplasmique des tubes contournés (2e degré).
	Solution salée.	— 0,79		Rein normal.
321	Sérum de lapin normal.	— 0,78	30 minutes 1 h. 15 2 h.	*Une demi heure :* rein normal. *Une heure un quart, 2 heures :* rein altéré un peu gonflé, cytolyse protoplasmique (2e degré des tubes contournés).
	Sérum néphrotoxique du lapin 294 traité par des injections de rein de cobaye.	— 0,78		*Une demi heure :* rein lésé, cytolyse du 2e degré, tubes contournés. *Une heure un quart, 2 heures :* lésions très intenses, les tubes sont complètement détruits en plusieurs points.
	Solution salée.	— 0,78		Rein normal.
324	Sérum de lapin normal.	— 0,79	30 minutes 1 h. 15 2 h.	*Une demi heure :* tubes un peu gonflés. *Une heure, 2 heures :* lésions de cytolyse 2e degré des tubes contournés.
	Sérum néphrotoxique du lapin 297 traité par des injections de rein de cobaye.	— 0,79		*Une demi heure :* lésions de cytolyse 2e degré des tubes contournés. *Une heure, 2 heures :* les tubes contournés sont presque complètement détruits.
	Solution salée.	— 0,79		Rein normal.
343	Sérum de lapin normal.	— 0,785	30 minutes	Rein normal. Tubes un peu gonflés.
	Sérum néphrotoxique du lapin 331 traité par des injections de rein de cobaye.	— 0,785		Lésions de cytolyse du 2e degré.
	Solution salée	— 0.785		Rein normal.

LÉSIONS UNILATÉRALES DU REIN

1° Ligature unilatérale de l'uretère chez le lapin.

Numéro de l'expérience	Date de l'opération	Date de la mort	Mort ou sacrifié	Jours de survie	Poids avant	Poids après	Amaigrissement	Albumine	Lésions histologiques du tube contourné
11	3 mai 1901	24 mai	Tué	21	»	»	»	»	Cytolyse protoplasmique par îlots, 2e et 3e degrés débuts de sclérose.
18	10 mai	22 mai	Tué	12	»	»	»	nulle	Id.
21	14 mai	15 mai	Mort	1	»	»	»	»	»
26	17 mai	20 mai	Tué	3	»	»	»	»	Cytolyse protoplasmique par îlots aux 2 et 3e degrés.
37	7 juin	21 juin	Mort	20	»	»	»	»	»
42	14 juin	18 juin	Tué	4	»	»	»	»	Cytolyse protoplasmique par îlots, 2e et 3e degrés.
45	18 juin	13 juillet	Tué	25	»	»	»	»	Id.
56	8 juillet	10 juillet	Mort	2	»	»	»	»	»
58	12 juillet	13 août	Tué	32	»	»	»	»	Cytolyse protoplasmique par îlots, 2e et 3e degrés.
70	2 août	5 août	Tué	3	»	»	»	»	Id.
74	7 août	14 août	Tué très mal	7	»	»	»	»	Id.
78	9 août	16 août	Mort	7	»	»	»	»	»
84	14 octobre	28 octobre	Tué	24	»	»	»	»	Cytolyse protoplasmique par îlots 2e et 3e degrés.
173	1er juin 1902	18 juin 1902	Tué	17	1.825	1.608	217	albumine	Cytolyse protoplasmique par îlots 2e et 3e degrés. Atrophie tubulaire dilatation.
174	7 juin 1902	22 novembre	Tué	163	»	»	»	Id.	Lésions de sclérose par îlots, atrophie tubulaire. Dilatation du tube avec cylindre.
180	25 juin 1902	27 juin	Tué	2	878	800	78	Id.	Cytolyse protoplasmique par îlots 2e et 3e degrés.
181	Id.	27 août	Mort	63	»	»	»	Id.	Lésions de sclérose par îlots. Cytolyse tubulaire Dilatation des tubes avec cylindres.

241	17 février 1903	9 mars 1903	Mort	20	2.350	1.840	510	idem.	»
243	19 février	20 avril	Id.	60	2.150	1.143	1.607	edem.	»
244	Id.	12 mars	Id.	21	1.700	1.166	514	idem.	»
259	17 mars	19 avril	Id.	33	1.930	1.185	735	idem.	»
366	20 août	24 avril	Id.	4	1.715	1.360	355	idem.	»
409	21 septembre	28 septembre	Tué	7	»	»	»	»	Lésions de cytolyse aux 2e et 3e degrés par flots.

2° Ligature unilatérale de l'artère rénale chez le lapin.

3	27 mars 1901	23 août 1901	tué	149	3.050	»	»	albumine légère jour de la mort	Lésions de sclérose par flots, atrophie tubulaire dilatation avec cylindres.
4	3 avril	24 avril	tué	21	»	»	»	»	Cytolyse protoplasmique 1er et 2e degrés.
5	Id.	10 »	tué	13	»	»	»	»	Id.
6	5 avril	8 mai	mort	33	»	»	»	»	»
7	Id.	18 avril	tué	13	»	»	»	»	Cytolyse protoplasmique 2e et 3e degrés par flots.
8	9 avril	12 »	tué	3	»	»	»	»	Id.
9	Id.	3 juin	tué	149	»	»	»	»	Sclérose, atrophie tubulaire, dilatation avec cylindres.
10	3 mai	24 mai	tué	21	»	»	»	»	Cytolyse protoplasmique 1er et 2e degrés par flots
20	14 mai	17 »	tué	3	»	»	»	»	Id.
25	Id.	24 juin	tué	38	»	»	»	»	Id.
32	31 mai	12 »	tué	12	»	»	»	»	Id.
33	Id.	17 »	mort	17	»	»	»	albumine	«
36	7 juin	28 »	tué	21	»	»	»	nulle	Cytolyse protoplasmique 2e et 3e degrés par flots.
41	14 juin	18 »	tué	4	»	»	»	nulle	Id.
44	18 juin	13 août	tué	56	»	»	»	nulle	Sclérose, atrophie tubulaire, dilatation avec cylindres.

Numéro de l'expérience	Date de l'opération	Date de la mort	Mort ou sacrifié	Jours de survie	Poids avant	Poids après	Amaigrissement	Albumine	Lésions histologiques du tube contourné
55	8 juillet	18 juillet	mort	10	»	»	»	»	Cytolyse protoplasmique 1er et 2e degrés par îlots.
69	2 août	5 août	mort	3	»	»	»	nulle	Idem
71 *bis*	7 août	26 août	tué	24	»	»	»	»	Idem
72	Id.	17 août	mort	10	»	»	»	albumine	»
76	9 août	16 août	mort	7	»	»	»	»	»
81	14 octobre	28 octobre	tué	24	»	»	»	»	Cytolyse protoplasmique par îlots 2e et 3e degrés
3° Ligature en masse unilatérale du pédicule rénal chez le lapin.									
12	3 mai 1901	24 mai	Tué	21	»	»	»	»	Cytolyse 2e et 3e degrés par îlots.
17	10 mai	22 mai	Tué	12	»	»	»	»	Idem
22	14 mai	17 mai	Tué	3	»	»	»	»	Idem
39	7 juin	28 juin	Tué	21	»	»	»	»	Idem. Débuts de sclérose
43	14 juin	18 juin	Tué	4	»	»	»	»	Cytolyse protoplasmique 2e et 3e degrés par îlots.
46	18 juin	26 juin	Mort	8	»	»	»	»	»
52	28 juin	12 août	Tué	45	»	»	»	»	Cytolyse protoplasmique 2e et 3e degrés par îlots. Débuts de sclérose.
54	8 juillet	19 juillet	Mort	11	»	»	»	»	»
71	2 août	6 août	Mort	4	»	»	»	»	»
75	7 août	26 août	Tué	19	»	»	»	»	Cytolyse 2e et 3e degrés par îlots.
82	14 octobre	28 octobre	Tué	24	»	»	»	»	Idem. Débuts de sclérose.
86	26 octobre	29 octobre	Mort	3	»	»	»	Cylindre granuleux albumine	»

4° Néphrectomie unilatérale chez le lapin.

Numéro de l'expérience	Date de l'opération	Date de la mort	Mort ou sacrifié	Jours de survie	Poids avant	Poids après	Amaigrissement	Albumine	Lésions histologiques du tube contourné
15	10 mai 1901	22 mai	Tué	12	»	»	»	»	Nulle
16	id.	12 »	id.	2	»	»	»	Nulle	id.
23	14 mai	17 »	id.	3	»	»	»	id.	id.
34	31 »	24 juin	id.	24	»	»	»	id.	id.
38	7 juin	28 »	id.	21	»	»	»	»	id.
40	14 »	18 »	id.	4	»	»	»	id.	id.
53	1er juillet	13 août	id.	13	»	»	»	d.	id.
57	8 »	23 »	id.	46	»	»	»	id.	id.
68	1er août	25 »	id.	23	»	»	»	»	id.
77	9 »	26 »	id.	17	»	»	»	»	id.
83	14 octobre	28 octobre	id.	26	»	»	»	»	id.
407	21 septembre	28 septembre	id.	7	»	»	»	»	id.

5° Lésions diverses unilatérales du rein chez le lapin et le cobaye.

Numéro de l'expérience	Animal	Modalités expérimentales	Date de l'opération	Date de la mort	Mort ou sacrifié	Survie	Albumine	Symptomes cliniques	Lésions histologiques du tube contourné
29	Lapin	Injection de *grès* pulvérisé dans le rein gauche.	24 mai 1901	26 mai 1901	mort	3 jours	»	»	Lésions de cytolyse protoplasmique par îlots, 1er et 2e degrés.
30	id.	id.	14 »	14 août	tué	92	nulle	»	Sclérose par petits îlots, atrophie tubulaire, dilatation avec cylindres.
31	id.	Injection de *brique* pulvérisée dans rein gauche.	24 »	25 mai	mort	1	»	convulsions	»
35	id.	*Pointe de feu* dans rein gauche.	31 »	14 août	tué	76	nulle	»	Quelques lésions de sclérose, atrophie tubulaire, dilatation avec cylindres par petits îlots.
47	id.	*Contusion* pratiquée sur rein gauche.	21 juin	23 »	tué	63	albumine	»	Lésions de cytolyse périnucléaire 1er et 2e degrés, lésions de sclérose, atrophie tubulaire, dilatation avec cylindres.
48	id.	id.	id.	16 juillet	mort	25	»	anurie convulsions	Lésions de cytolyse par îlots, 1er et 2e degrés.
49	id.	*Pointe de feu* sur rein gauche.	id.	23 août	tué	63	»	»	Surtout lésions de sclerose.
185	id.	On lie le pédicule, on enlève une partie du rein, et on en laisse une petite portion.	21 juillet	21 »	tué	31	»	»	Id. Début de sclérose.

6° Lésions unilatérales toxi-infectieuses chez le lapin.

Numéro de l'expérience	Modalités expérimentales	Date de l'opération	Date de la mort	Mort ou sacrifié	Survie	Poids avant	Poids après	Amaigrissement	Albumine	Symptomes cliniques	Lésions histologiques du tube contourné
179	Injection de *sublimé* dans *parenchyme* rénal gauche.	25 juin 1901	27 juin	tué	2 jours	1045	920	125	albumine	anurie	Cytolyse par îlots du 3e degré.
187	Injection de *culture* de *staphylocoque* dans le rein gauche.	25 juillet	27 juillet	tué	2 jours	1730	1605	125	idem	»	

7° Lésions du rein unilatérales chez le chien.

NUMÉRO DE l'Expérience	MODE OPÉRATOIRE	DATE DE l'opération	DATE DE LA MORT	SURVIE	MORT OU sacrifié	POIDS	ALBUMINE	OBSERVATIONS	LÉSIONS HISTOLOGIQUES DU TUBE CONTOURNÉ du rein opposé à la lésion
2	Ligature d'artère	26 mars 1901	30 octobre 1902	1 an 18 jours	Mort	»	Cylindres hyalins granuleux	Convulsions durant 1 mois et demi avant la mort	Petit rein granuleux avec kystes ; lésions très accusées par îlots larges, atrophie tubulaire, dilatation avec cylindres.
6	Id.	12 février 1901	1er mai 1901	79 jours	Tué très mal	10 kgr.	»	Amaigrissement énorme, selles noires, triste	Lésions de sclérose par petits îlots, atrophie tubulaire, dilatation avec cylindres.
7	Id.	16 avril 1901	18 octobre	185 jours	Tué	»	Albumine	»	Lésions de sclérose par larges îlots atrophie tubulaire délatation avec cylindre.
12	Id.	23 avril 1901	6 décembre 1902	1 an 227 jours	Mort	»	»	Malade depuis 8 jours, avant la mort, se pelotonne sur lui-même.	Id.
16	Id.	21 mai 1901	18 octobre	150 jours	Tué	»	Albumine	»	Petit rein granuleux avec kyste.
20	Ligature d'uretère	20 nov. 1901	22 novembre	1 an 2 jours	Tué	»	Id.	»	Id.
204	Id.	5 avril 1903	Vit encore	»	»	17 kgr.	Id.	»	Id.
264	Id.	20 mai 1903	Id.	»	»	»	Id.	»	»
22	Ligature massive du pédicule	27 novem. 1901	19 janvier 1904	2 ans 53 jours	Mort	»	Id.	A présenté des accidents passagers accusés vers le 19 novembre, mort au milieu de convulsions.	Lésions de néphrite chronique.
	Néphrectomie	20 mai 1903	Vit encore	»	»	»	»	»	»

Étude de la toxicité in vitro du sérum des animaux traités par des lésions rénales unilatérales.

Ligature unilatérale de l'uretère. — Toxcité du sérum *in vitro.*

Expérience 409. — 22 *septembre* 1903. — Poids du lapin, 1.615 grammes. Urines non albumineuses. — On lui retire par ponction du cœur 20 centimètres cubes de sang. Le sérum clair centrifugé a un point cryoscopique $\Delta = -0^{\circ},54$, le sérum pur est additionné de quelques gouttes de solution saturée de chlorure de sodium et est ramené à $\Delta = -0^{\circ},785$.

Le sérum ainsi obtenu est mis à l'étuve à 37°; au bout d'une heure on met dans ce sérum, réparti en deux flacons, du rein de lapin normal (reconnu non albuminurique) et du rein de cobaye normal.

On laisse les morceaux trois quarts d'heure en présence du sérum dans l'étuve à 37°. Puis les pièces sont fixées et montées d'après notre procédé habituel. L'examen histologique ne montre aucune altération notable des tubes contournés, il existe un peu de gonflement cellulaire, mais la bordure en brosse avec ses striations est toujours très nette.

Le rein de cobaye semble un peu plus altéré, il existe de la cytolyse protoplasmique très légère au 1er degré dans quelques tubes.

23 *septembre.* — Ligature aseptique unilatérale de l'uretère gauche à 3 heures.

Suites opératoires normales, pas de *suppuration.*

24 *seplembre.* — 1.550 grammes ;

25 *septembre.* — 1.505;

28 *septembre.* 1.355. — On prend 30 centimètres cubes de sang par ponction du cœur, puis on tue l'animal. Le sérum ainsi obtenu est centrifugé, son point cryoscopique est $\Delta = -0^{\circ},615$, on le ramène par quelques gouttes de solution de NaCl saturée à $\Delta = -0^{\circ}785$; on le distribue en deux flacons et on le met à l'étuve à 37 pendant une heure ; on met alors dans ce sérum du rein de cobaye et du rein de lapin, on laisse les morceaux trois quarts d'heure en présence du sérum dans l'étuve à 37°. Puis les pièces sont fixées et montées d'après notre procédé habituel.

On prend un tube témoin d'eau salée à $\Delta = -0^{\circ},785$.

L'examen histologique montre des altérations très nettes des tubes contournés très notables.

Rein du lapin. — Les tubes contournés sont lésés en masse, presque aucun tube n'a conservé son aspect habituel; ils sont beaucoup plus clairs que normalement par suite de la cytolyse protoplasmique, les granulations sont plus volumineuses et plus largement espacées, les tubes sont gonflés, la bordure en brosse est souvent arborescente, colorée en masse, les brosses se distinguent mal les unes des autres. Fréquemment,

la bordure est dilacérée, la lumière des tubes n'est plus visible sur aucun tube.

Certains tubes présentent des altérations plus notables, semblables à celles que nous avons obtenues à la suite d'injections massives de substances très toxiques (cantharidate de soude, sublimé, acide chromique). La membrane basale persiste seule, tout le reste du tube est formé par un lacis très fin avec çà et là quelques amas de granulations.

La bordure en brosse n'est plus représentée que par quelques débris, dont la coloration fuchsinophile tranche nettement sur le protoplasma cellulaire violet. Les noyaux sont soit normaux, soit représentés par quelques débris très colorés ; les tubes ainsi lésés ne sont du reste pas très nombreux.

Enfin, à la périphérie de la coupe on peut constater qu'il existe en plusieurs points une cytolyse protoplasmique d'un type spécial. La membrane basale a éclaté et laissé essaimer le protoplasma sous forme d'éléments granuleux arrondis, allant en s'estompant à la périphérie.

Rein du cobaye. — Le rein de cobaye présente des altérations moins marquées, mais cependant très nettes ; les tubes sont gonflés, le protoplasma est raréfié, il existe de la cytolyse protoplasmique du 1er et du 2e degré. La lumière est moins nette, la brosse souvent dilacérée.

Tube témoin. — Le rein n'est pas altéré.

Altération du rein opposé à la ligature. — Le lapin est sacrifié le 28 septembre. — A l'autopsie, on constate de l'hydronéphrose gauche. Il existe de l'albumine dans l'urine de la vessie. Pas trace de suppuration ; les sutures sont normales.

Le rein droit, fixé d'après nos procédés habituels, montre des altérations de cytolyse du 1er et 2e degré, très nettes, par îlots de 2, 4, 5 ou 6 tubes, tranchant par leur blancheur sur les tubes voisins restés sains.

Néphrectomie. Étude du sérum in vitro.

Expérience 409. — 22 *septembre* 1903. — Poids du lapin, 2.480 grammes. Urine non albumineuse. — Prise intracardiaque de 20 centimètres cubes de sang. Le sérum clair centrifugé à un point cryoscopique $\Delta = -0^{\circ},54$ est ramené à $\Delta = -0^{\circ},786$ par l'adjonction de quelques gouttes de solution de NaCl saturée.

Le sérum ainsi obtenu est mis à l'étuve à 37° ; au bout d'une heure, on met dans ce sérum réparti en deux flacons du rein de lapin normal (reconnu non albuminurique) et du rein de cobaye normal.

On laisse les morceaux trois quarts d'heure en présence du sérum dans l'étuve à 37°, puis les pièces sont fixées et montées d'après notre procédé habituel.

L'EXAMEN HISTOLOGIQUE ne montre aucune altération notable des tubes contournés. Il existe un peu de gonflement cellulaire; mais la bordure en brosse avec ses striations est toujours très nette. Le rein de cobaye semble un peu plus altéré ; il existe de la cytolyse protoplasmique au 1er degré dans quelques tubes.

23 *septembre*. — Néphrectomie gauche à 4 heures. — Pas de suites opératoires.

24 *septembre*. — 2.350 grammes ;

25 *septembre*. — 2.250 ;

28 *septembre*. — 2.285. On prend du sang par ponction du cœur (30 centimètres) cubes et on sacrifie l'animal.

I. *Étude du sérum in vitro*. — On traite le sérum identiquement de la même façon que plus haut. Son point cryoscopique était de — 0°,615, on le ramène à — 0°,785 avec quelques gouttes de la solution de NaCl saturée

Les morceaux de rein de lapin et de cobaye mis en présence du sérum, dans les mêmes conditions que plus haut, donnent des coupes histologiques présentant absolument le même aspect que précédemment.

Il n'y a donc pas de substance toxique dans le sérum, du fait de la néphrectomie ayant lésé le rein.

II. *Étude du rein opposé à la néphrectomie*. — Il est normal; pas d'altération histologique.

Injections au cobaye de sérums provenant de néphrites toxiques expérimentales.

EXPÉRIENCE 404. — 18 *septembre* 1903. — Poids du cobaye, 500 grammes. — Injection sous-cutanée de 5 centimètres cubes de sérum du lapin 349 traité par des injections d'acide chromique à faible dose, le sang est recueilli par ponction du cœur plus d'un mois après la dernière injection du toxique.

20 *septembre*, 440 grammes; 22 *septembre*, 465. — On tue l'animal par *section du cou*.

Les urines sont très fortement albumineuses. A l'autopsie on ne constate rien de spécial macroscopiquement pouvant expliquer la mort. Le rein est bigarré.

EXAMEN HISTOLOGIQUE. — Ilots de cytolyse protoplasmique du 1er et 2e degré.

EXPÉRIENCE 405. — 18 *septembre* 1903. — Poids du cobaye, 490 grammes. Injection sous-cutanée de 3 centimètres cubes de sérum du lapin 349 (dans les mêmes conditions que le 404).

20 *septembre*, 400 grammes; 22 *septembre*, 440; 2 *octobre*, *mort*.

Autopsie. — Rien de spécial pouvant expliquer macroscopiquement la mort.

C. — LÉSIONS CONGÉNITALES DU REIN

Étude du rein normal du fœtus.

Expérience 419. — Lapine pleine sacrifiée 10 jours avant la mise bas (9 petits ; longueur, 4 centimètres).

Le rein, des petits lapins est mis une demi-heure dans le liquide salé à $\Delta = -0^{0},78$ fixé, inclus et coloré suivant notre méthode.

L'aspect de la coupe est bien différent de l'aspect d'une coupe de rein d'adulte; les tubes du rein sont situés au sein d'un tissu conjonctif embryonnaire fin et délicat (Voir fig. I, Pl. VII).

Le tube contourné, que seul nous voulons étudier ici, présente, par contre, un aspect ressemblant à celui du tube adulte.

Chacun possède une lumière vide d'éléments, lumière plus ou moins marquée suivant les cas.

Il existe une bordure en brosse, très nette, formant revêtement continu se colorant électivement par la fuchsine acide. Cette bordure est formée de séries de brosses distinctes entre elles, mais étroitement pressées les unes contre les autres.

La membrane basale est moins marquée que chez l'adulte. On ne note pas de striations basales de Heidenhain, cependant la portion basale semble plus intensément colorée, le protoplasma présente un aspect plus ou moins finement granuleux.

Les limites des cellules sont ordinairement nettes, et c'est encore une différence d'avec ce que l'on note dans le rein adulte, les cellules possèdent presque toutes sur la coupe un noyau arrondi, dont on distingue nettement le nucléole et les grains de chromatine.

Ces tubes contournés font contraste avec l'aspect des autres segments des tubes du rein, qui se présentent sous forme de tubes formés de cellules très claires, très élevées, présentant en leur milieu un noyau ovalaire.

RACE	NUMÉRO DE l'expérience	QUALITÉ DES LÉSIONS FAITES A LA MÈRE	NOMBRE D'INJECTIONS	DATE DE LA première injection	DATE DE LA dernière injection
Lapine	287	Injection de rein de cobaye.	1	15 mai	»
Cobaye	291	Id.	1	Id.	»
Id.	292	Injection de rein de lapin.	1	Id.	»
Lapine	305	Id.	1	5 juin	»
Id.	308	Néphrectomie.	»	15 avril	»
Cobaye	314	Injection de rein de lapin	1	29 juillet	»
Lapine	353	Injection de sérum néphrotoxique du 296.	2	9 août	12 août
Id.	356	Injection intra-péritonéale de rein de cobaye.	2	10 août	15 août
Cobaye	398	Injection de sérum néphrotoxique du 355.	1	10 sept.	»
Chien	410	Ligature de veine rénale.	»	19 mars	»
Lapin	429	Injection de rein de cobaye.	»	22 octobre	»
Lapine	431	Id.	1	23 octobre	»
Lapin	137	Injection de ricine à faible dose.	6	13 mars	29 avril

lésions expérimentales du rein.

DATE DE LA mise bas	NOMBRE DES rejetons	ÉPOQUE DE LA MORT des rejetons	QUALITÉ DES rejetons	URINES	LÉSIONS HISTOLOGIQUES DES TUBES CONTOURNÉS des rejetons
18 mai	3	Meurent dès naissance (1 est encore vivant).	»	»	Lésions de cytolyse protoplasmique par îlots. Raréfaction des granulations. Formation de pseudo-vacuoles.
16 mai	2	Mort-nés	»	»	»
1er juin	4	id.	»	»	»
8 juin	4	1 le 24 juin. 1 le 11 juil. (convulsions). 1 le 17 juillet. 1 le 24 juillet.	très petits	»	Lésions de cytolyse protoplasmique de 2e et 3e degré par îlots. Débuts de sclérose.
6 juin	plusieurs	A. — 1 est sacr. le 10 juin.	»	»	A. — Pas de lésion.
7 août	1	Sacrifié le 2 septembre.	petit	»	Lésions de sclérose par îlots, épaississement considérable des tuniques artérielles Quelques tubes contournés au niveau des îlots de sclérose qui sont atrophiés.
16 août	plusieurs	1 sacrifié de suite (la mère mange les autres).	»	albumine	Lésions de cytolyse protoplasmique par îlots. Raréfaction des granulations. Formation de pseudo-vacuoles.
septembre	4	B. — 2 tués par accident. C. — 1 meurt le 8 octobre. D. — 4e sacrifié le 8 octobre.	très petits	id.	D. — Lésions de cytolyse 2e et 3e degré par îlots. Congestion intense par placards, certains tubes sont gorgés de globules rouges. Petits îlots de sclérose avec épaississement des parois artérielles et atrophie tubulaire. Pas de graisse.
1 sept.	3	A. — 1 tué le 13 octobre. B. — 1 tué le 12 novembre. C. — 1 mort le 1er décembre.	ne profitent pas	»	A. — Tissu conjonctif par placard englobant des tubes contournés, les atrophiant. Ilots de congestion très marqués, certains tubes sont dilatés avec cylindres sans bordure. Pas de graisse. B. — Ilots de sclérose sont plus nombreux, parvis vasculaires très épaissis. Atrophie tubulaire.
2 juillet	3	A. — 1 tué le 22 septembre. B. — 1 mort brusque le 5 décembre. C. — 1 petit chétif encore vivant.	id.	»	A. — Lésions de sclérose par îlots vastes de tissu conjonctif adulte. Epaississement des parois vasculaires, certains tubes sont dilatés sans bordure et contiennent des cylindres granuleux. Granulation graisseuse de certains tubes contournés (Flemming). B. — Le rein se décortique mal.
novembre	1	Mort-né	»	»	»
evant mettre e 7 nov. on la e 26 octobre.	10	»	»	»	Lésions de cytolyse protoplasmique par îlots. Raréfaction diffuse de granulations. Formation de pseudo-vacuoles.
1 sept.	2	A. — 1 est tué le 12 novembre.	restent petits ne profitent pas	»	Larges îlots de tissu de sclérose, avec épaississement considérable des tuniques artérielles. Atrophie des tubes contournés à ce niveau. Quelques îlots de cytolyse protoplasmique aux 2e et 3e degrés.

Lésions héréditaires.

Expérience 356. — *Lapine pleine.* — Injection à la mère de rein de lapin.

Le 20 août 1903. — Injection intra-péritonéale de rein de cobaye dans l'eau distillée stérile.

Le 13. — Nouvelle injection intra-péritonéale de rein de cobaye dans l'eau distillée stérile.

Le 5 septembre 1903. — Mise bas de 4 lapins :

1° Deux sont tués accidentellement le 7 octobre;

2° Le troisième meurt le 8 octobre (les 4 petits lapins ne grandissaient pas, se développaient mal).

A. *Examen du petit lapin sacrifié le* 8 *octobre.* — Les urines sont nettement albumineuses. Macroscopiquement on ne trouve rien de spécial au niveau des différents organes.

Histologiquement il existe de l'endartérite et de la péri-artérite et un développement anormal bien que léger du tissu conjonctif, en certains points; mais ce qui domine, ce sont les lésions épithéliales; celles-ci sont d'une netteté parfaite et la coupe de rein de ce petit lapin ressemble tout à fait à la coupe de rein d'un lapin qui a reçu des injections de reins de cobaye. On trouve disséminés dans la coupe de nombreux îlots de deux, trois ou quatre tubes tranchant par leur blancheur sur les tubes voisins, tout à fait sains, les tubes ainsi altérés présentent des lésions de cytolyse protoplasmique du 1er, surtout du 2e et parfois du 3e degré.

Dans les points du parenchyme où les granulations ont disparu, il existe un fin réseau plus ou moins net suivant le cas, de sorte que le tube paraît constitué par une bande rouge intense (bordure en brosse) et une autre bande granuleuse adhérente à la membrane basale, périphérique; entre ces deux bandes diversement colorées existe une bande claire sans granulations. (Voir fig. 3. Pl. VII.

B. *Examen du troisième lapin mort le* 8 *octobre.* — A l'autopsie on ne retrouve macroscopiquement aucune lésion au niveau des différents viscères permettant d'expliquer la mort.

L'examen histologique, étant donné qu'il n'a pu être pratiqué qu'après la mort de l'animal, n'avait pas une très grande valeur; cependant, la mort remontant à très peu de temps (une demi-heure tout au plus), nous l'avons pratiqué. En dehors des lésions cadavériques, faciles à reconnaître pour quelqu'un de prévenu, on peut assurer cependant qu'il existe des lésions de cytolyse protoplasmique du 2e et 3e degré, analogues aux lésions trouvées pour le 4e petit lapin; ces lésions ne

sont certainement pas cadavériques, la bordure en brosse est bien conservée à ce niveau.

Cet examen tire sa valeur de l'analogie des lésions présentées par le 4e petit lapin.

Expérience 398. — *Cobaye pleine.* — Injection à la mère du sérum néphrotoxique.

Le 10 septembre 1903. — Injection sous-cutanée de 2 cmc. 5 de sérum néphrotoxique recueilli par ponction du cœur au lapin 355, le sérum est centrifugé aseptiquement et injecté 2 heures après sa prise au cobaye.

Le 11. — Mise bas de 3 cobayes.

Le 4 octobre 1903. — La mère est prise de convulsions et meurt.

On prend le rein quelques minutes avant la mort. Les reins semblent bigarrés, jaunâtres. Les urines contiennent une forte proportion d'albumine. — Rien autre macroscopiquement dans les divers organes pouvant expliquer la mort.

Examen histologique. — 1° Il existe *de la sclérose* périglomérulaire et péritubulaire à type de sclérose jeune (tissu conjonctif avec cellules embryonnaires). (Voir fig. 2, pl. VII.)

Cette sclérose se développe par îlots en cerclant les tubes contournés. — Il existe de la périartérite et de la mésartérite, certains glomérules encerclés par du tissu conjonctif sont perméables ;

2° Les tubes contournés présentent des *lésions insulaires* :

A. Au niveau de la sclérose les tubes prennent l'aspect étoilé, ils s'atrophient ;

B. En d'autres points les tubes s'élargissent, la brosse a presque complètement disparu, le protoplasma cellulaire est représenté par une ligne très mince, on assiste à la formation de cylindres granuleux ;

3° Les capillaires sont en maints endroits gorgés de sang.

Jeunes cobayes. — Produits de la mère cobaye.

Ces cobayes semblent bien se porter, mais ils ne se développent pas, restent petits. La comparaison en est facile à faire avec des petits cobayes issus d'une mère normale.

Le 13 octobre 1903. — On tue un de ces petits cobayes.

1° *Petit cobaye.* — Tué à 1 mois et 2 jours. La vessie ne renferme pas d'urine : il n'y a donc pas d'examen d'urine possible. Macroscopiquement on ne trouve rien d'anormal au milieu des différents organes.

Histologiquement. — Le rein est nettement altéré :

A. *Sclérose.* — Sclérose péritubulaire et périglomérulaire par îlots. Plusieurs glomérules encerclés par la sclérose sont imperméables.

Il existe de la périartérite, de l'endartérite, de la mésartérite.

B. *Tubes contournés.* — Des lésions siègent encore par *îlots* au niveau des plaques de sclérose : les tubes sont atrophiés, ratatinés sur eux-mêmes, en d'autres points on note des îlots de 2 et 3, parfois 4 à 6 tubes dans lesquels la brosse a disparu, le protoplasma n''est plus représenté que par une mince bande de plus en plus étroite, on assiste à la formation de cylindres granuleux, au niveau de ces tubes transformés on ne retrouve plus la striation de Heidenhain.

2° *Petit cobaye.* — Est tué le 12 novembre; il pesait 140 grammes, âgé de 62 jours ; à l'autopsie on ne trouve aucune lésion macroscopique.

Histologiquement. — Il existe au niveau du rein de larges îlots de sclérose avec épaississement des parois vasculaires : il existe des tubes contournés atrophiés de forme stellaire dans ces îlots de sclérose.

3° *Petit cobaye.* — Est trouvé mort le 1er décembre, il pesait 160 grammes — âgé de 80 jours ; — on ne trouve à l'autopsie aucune lésion macroscopique (tuberculose ou autre) pouvant expliquer la mort.

L'examen histologique n'a pu être pratiqué, le petit animal ayant été trouvé mort dans sa cage.

Sur les trois cobayes de la portée, on constate :

1° Que tous sont petits, malingres, se développent mal ;

2° Deux sont tués, l'un à 1 mois et 2 jours, l'autre à 62 jours ; les deux animaux présentent des lésions rénales nettes ;

3° Le troisième, malingre, meurt âgé de 80 jours ; il ne pesait que 160 grammes.

Expérience 314. — *Cobaye pleine.* — Injection à la mère de rein de lapin.

16 *juin.* — Injection intra-péritonéale de rein de lapin.

29. — Injection intra-péritonéale de rein de lapin.

8 *août.* — Mise bas d'un petit cobaye.

2 *septembre.* — On tue le petit cobaye qui ne grandit pas.

10. — Mort de la mère.

1° *Examen du rein de la mère.* — Macroscopiquement, il n'existe rien pour expliquer la mort, le rein injecté est encore visible sous forme de masses blanches, dures, de la grosseur d'une lentille; on retrouve notamment une de ces masses dans le petit épiploon, une autre entre les deux lobes du foie.

L'examen histologique ne peut être pratiqué, l'animal étant mort pendant la nuit.

2° *Examen du rein du petit cobaye.* — Macroscopiquement il n'existe aucune lésion d'organe, aucune infection expliquant la mort.

Histologiquement le rein présente des lésions légères mais réelles ; on retrouve de petits îlots de sclérose, développés autour du glomérule et

des tubes contournés, de la péri-artérite. Les vaisseaux sont par endroits gorgés de sang. Quelques tubes contournés présentent une transformation totale de leur protoplasma en épithélium plat sans bordure et on retrouve des cylindres granuleux dans leur lumière.

Expérience 308. — *Néphrectomie chez la mère.* — Lapine opérée de néphrectomie le 15 avril 1903.

6 *juin.* — Mise bas de plusieurs petits lapins.

10. — On en sacrifie un.

Rein d'un petit lapin. — Examen histologique. — Les tubes contournés possèdent des brosses très nettes, l'aspect du rein semble normal.

Expérience 353. — *Injection à la mère de sérum néphrotoxique. — Lapine pleine.* — 9 *août* 1903. — Injection sous-cutanée de 10 centimètres cubes de sérum néphrotoxique de lapin traité par des injections de reins de cobaye (lapin 296).

12 *août* 1903. — Injection sous-cutanée de 12 centimètres cubes du même sérum néphrotoxique.

16. — Mise bas. On prend immédiatement un des petits lapins, son urine est franchement albumineuse.

Rein du petit lapin. — Examen histologique — Il semble qu'il existe de la cytolyse protoplasmique totale au niveau de certains tubes contournés, groupés par îlots, les tubes possèdent tous nettement une brosse, mais les granulations protoplasmiquess emblent être plus clairsemées.

Malheureusement, l'examen histologique du tube contourné fœtal est rendu difficile par ce fait que l'aspect structural du rein est un peu différent à cette période, suivant l'âge du petit animal. Les deux petits animaux 353 et 308 sont cependant à peu près du même âge (1 jour, 41 jours).

Étude in vitro du liquide amniotique normal.

Expérience 421. — *Liquide amniotique normal.* — Lapine pleine, on retire le liquide amniotique 10 jours avant le terme de la mise bas, ce liquide est clair comme de l'eau, son point cryoscopique $\Delta = -0°,655$. On ramène ce liquide à $-0°,785$ par quelques gouttes de solution, de NaCl saturée (2 à 4 gouttes). Dans un tube de contrôle on met de la solution saturée à $-0°,78$.

Ces deux tubes sont mis à l'étuve à 37°. Au bout d'une heure on plonge dans chaque tube de petits cubes de rein de lapin et de cobaye normaux.

On laisse les morceaux en présence une demi-heure, puis l'inclusion est pratiquée rigoureusement avec notre méthode habituelle.

Examen histologique. — Les coupes de rein traitées par le liquide amniotique sont semblables à celles traitées par la solution de NaCl à — 0°,78. Pas de lésion, (Voir fig. 3. Pl. VIII).

Néphrotoxicité du liquide amniotique d'une lapine traitée par des injections de rein de cobaye.

Expérience 433. — Lapine pleine devant mettre bas le 7 *novembre.*

23 *octobre.* — Injection intra-péritonéale d'un rein trois quarts de cobaye dans l'eau distillée.

26. — On retire le liquide amniotique et on examine les reins des petits lapins.

I. — *Expérience sur le liquide amniotique* (exp. 433). — On retire le liquide amniotique. Ce dernier est clair, mais franchement citrin. Il n'existe cependant aucune trace de sang dans ce liquide, la couleur citrine est visible par transparence dans chaque poche amniotique. Ce liquide a comme point cryoscopique $\Delta = -0°,62$. On le ramène à — 0°,78 par addition de quelques gouttes de solution de NaCl saturée 2 à 4 gouttes).

On prend un tube témoin dans lequel on met de la solution de NaCl à $\Delta = -0°,78$.

Les tubes sont mis à l'étuve à 37° pendant une heure, puis dans chaque ube on plonge de petits cubes de rein de cobaye normal.

On laisse les morceaux en présence pendant une demi-heure, puis l'inclusion est faite rigoureusement comme celle de l'expérience 421, selon notre méthode.

Examen histologique. — Il existe des différences considérables. (Voir fig. 1. Pl. VIII.

1° Entre le rein traité par le liquide amniotique de la lapine 433 et la solution de NaCl.

2° Entre le rein traité par le liquide amniotique de la lapine 433 et celui traité par le liquide amniotique de la lapine 421.

Rein traité par le liquide amniotique de la lapine 433. — Le rein présente une cytolyse protoplasmique intense et au niveau des tubes droits et surtout au niveau des tubes contournés. Ces derniers présentent une apparence claire tranchant sur l'aspect normal foncé de quelques tubes voisins restés sains. La bordure en brosse est dilacérée en beaucoup de tubes et les granulations protoplasmiques très clairsemées viennent remplir la cavité du tube ; seule la portion du protoplasma avoisinant la membrane basale présente son aspect foncé granuleux ordinaire.

En certains points les lésions sont encore plus accusées, on ne retrouve plus rien de la structure normale du tube contourné, sauf la membrane basale qui seule a persisté ; l'intérieur du tube est rempli par un magma plus ou moins réticulé, dans lequel on constate des granulations protoplasmiques, des débris nucléaires ou des noyaux entiers et des restes de bordure en brosse.

II. — *Examen des reins des petits lapins.* — Les petits lapins présentent une longueur de 11 cm. 5. Leurs tubes contournés possèdent des lésions très nettes de cytolyse protoplasmique.

Les bordures en brosse sont conservées, mais le protoplasma, au lieu de présenter un aspect foncé plus ou moins granuleux normal, est beaucoup plus clair. Cette cytolyse n'est pas uniforme dans tous les tubes, certains sont atteints de lésions de cytolyse du 1er degré (*sus-nucléaire et périnucléaire*), d'autres de la cytolyse diffuse du 3e.

On constate souvent la présence de petites vacuoles très fines ou plus fréquemment d'espaces clairs tenant à la disparition des granulations.

Dans certains cas la bordure en brosse est soulevée et dilacérée.

Donc, en résumé, il existe des lésions de cytolyse protoplasmique en tous points analogues à celles que l'on retrouve chez l'adulte, à la suite d'injection chez le lapin du rein de cobaye.

II. — ÉTUDE DU TUBE CONTOURNÉ HUMAIN

Lésions histologiques du rein humain.

Pneumonie

Malade atteint de pneumonie avec pleurésie purulente. Albumine.

Le rein est recueilli 2 heures après la mort.

Le rein gauche qu'on enlève en partie est fixé de suite pour une partie dans la solution chlorurée à — 0°,78. Le reste est enfermé dans de la toile gommée et fixé au bout de 3 heures, 4 heures, 24 heures. Une partie, également enlevée de suite, est fixée dans le Flemming.

L'autre rein, laissé en place sur le cadavre, est enlevé après 24 heures. Une partie est fixée dans le van Gehuchten, une autre dans le Flemming.

Les morceaux fixés dans le Flemming ne montrent pas de graisse ; par contre, il existe des lésions de fixation.

Les morceaux recueillis sur le cadavre présentent de l'ablation cellulaire, de la desquamation épithéliale avec disparition de la bordure en brosse. Les morceaux recueillis 2 heures après la mort présentent déjà des altérations cadavériques très marquées.

Néphrite syphilitique secondaire

Il s'agit d'un homme, âgé de 47 ans, boucher, entré le 12 février 1903 au n° 3 de la salle Woillez pour des accidents de néphrite aiguë.

MM. Chauffard et F. Gouraud ont publié *in extenso* l'observation de ce malade (47) et concluent à l'existence d'une néphrite syphilitique secondaire grave, analogue à l'ictère grave, avec grosse albuminurie (55 grammes par litre).

Nous avons pu examiner les pièces (autopsie médico-légale) peu de temps après la mort. Nous avons pu constater une altération massive de tous les tubes contournés du rein dont la lumière était remplie par un coagulum coloré en rose par l'éosine. (Voir fig. 3, pl. VI).

La structure du tube contourne est complètement modifiée. la plupart des tubes à large lumière sont revêtus par un épithélium aplati ayant à peine l'épaisseur du noyau, nettement délimité, cependant, du côté de la lumière; en d'autres points l'épithélium n'est pas ainsi aplati, et on distingue par place des débuts de brosse; enfin, en d'autres points très rares, la cellule du tube contourné a conservé un volume normal, mais il existe une cytolyse protoplasmique intense. Il est fort probable que la cellule expulse peu à peu ses granulations et finit par s'aplatir, la bordure en brosse persiste pendant longtemps et finit par disparaître.

Pyélonéphrite

Néphrectomie pour pyélonéphrite par *M. Tuffier.*

Nous prenons le rein immédiatement après l'ablation, ayant assisté à l'opération.

A l'examen histologique, on note des lésions de cytolyse protoplasmique nette, on retrouve la formation de vacuoles en plein protoplasma cellulaire, la bordure en brosse persistant au-dessus de la vacuole. A côté de ces lésions aiguës, on constate également des lésions chroniques.

En certains points de l'organe, on remarque des amas de leucocyte s'interposant entre les tubes et finissant par pénétrer à leur intérieur ; les uns sont des macrophages et l'on retrouve à leur intérieur des débris de parenchyme tubulaire.

Hydronéphrose

Hydronéphrose chez l'homme. Néphrectomie par M. *Tuffier.*

Nous assistons à l'opération et recueillons immédiatement le rein après l'ablation.

Les lésions sont caractérisées par de la sclérose avec atrophie et dilatation tubulaire.

Pyélonéphrite

Homme opéré d'une *pyélonéphrite* non tuberculeuse par M. *Bazy.*

Nous fixons immédiatement l'organe après l'opération. A l'examen histologique, on retrouve, à côté des îlots formés par les éléments du pus, des régions où les tubes sont les uns normaux, les autres altérés.

Les altérations se présentent soit suivant le type aigu (cytolyse protoplasmique), soit suivant le type chronique avec sclérose péritubulaire (atrophie tubulaire, transformation en épithélium aplati).

Cancer du rein

Il s'agit d'un malade opéré par M. *Tuffier*, le 7 octobre, pour un sarcome de la colonne vertébrale avec propagation au pôle supérieur du rein. La séparation des urines avait montré que ce rein sécrétait moins que l'autre.

Nous assistons à l'opération et recueillons l'organe immédiatement après l'ablation et le fixons de suite dans le liquide de van Gehuchten.

A côté de tubes absolument normaux, nous trouvons des îlots de sclérose enserrant les tubes contournés qu'ils atrophient (*aspect stellaire des tubes*).

En d'autres points, l'épithélium est complètement transformé sous forme d'un éphithélium plat avec parfois présence de cylindres à l'intérieur.

Toxicité in vitro du sérum humain en cas de néphrite.

Expérience 337. — *Homme*, 17 *ans*, bien portant jusque-là, entre à l'hôpital d'Aubervilliers, dans le service du professeur *Roger*, pour une scarlatine. Pendant la période d'état de la maladie, les urines sont légèrement albumineuses. En pleine convalescence, le 18 juillet, il est pris d'œdème des membres inférieurs, qui se généralise en 2 jours, puis diminue d'une façon progressive. On constate alors nettement de l'albumine dans les urines, il existe pendant la période aiguë des accidents d'oligurie.

Le 24-25 *juillet*, alors que les accidents aigus avaient disparu et que le volume des urines était remonté à un litre, on lui prend du sang par ventouses scarifiées. Le sérum décanté m'est envoyé immédiatement ; je le centrifuge de suite : il est clair, non opalescent, présente la couleur normale du sérum; son point cryoscopique $\Delta = -0^{\circ},60$.

Femme, 25 *ans*, convalescente d'angine non diphtérique, bien portante, non albuminurique; on lui prend du sang par ventouses scarifiées, le sérum centrifugé est clair, de coloration normale. Son point cryoscopique $\Delta = -0^{\circ},515$.

Ces deux sérums sont ramenés à $\Delta = -0^{\circ},785$ par addition de quelques gouttes (1 à 3) de solution de NaCl saturée et mis à l'étuve à 37°.

Au bout d'une heure, on plonge dans chacun de ces sérums de petits cubes de rein de lapin normal (*reconnu non albuminurique*). Ces morceaux sont laissés trois quarts d'heure en présence, puis l'inclusion est faite avec notre technique habituelle.

La différence entre les deux sortes de coupes est considérable. (Voir fig. 3 et 5. Pl.I).

A. Faible grossissement. — Les différences sont déjà très nettes.

Sérum normal. — Les tubes contournés présentent des cellules un peu gonflées, mais la bordure en brosse est parfaitement nette, pas de cytolyse protoplasmique, ou à peine quelques tubes (*cytolyse périnucléaire du 1er degré*); les bâtonnets de Heidenhain ont leur aspect normal.

Sérum de néphrites. — Glomérules tubes droits : intacts.

Tubes contournés. — Les lésions semblent s'y être cantonnées, elles sont aussi accusées au centre de la préparation qu'à la périphérie.

Elles siègent par larges placards, ne laissent dans leur intervalle que de très rares tubes à peu près sains.

Trois stades. — A. Cellule claire par suite de cytolyse protoplasmique du 2e degré, beaucoup de tubes ne possèdent plus que des débris de bordure en brosse (*éclatement des cellules*).

B. Certains tubes se présentent comme un magma granuleux remplissant tout le tube, il ne subsiste de la cellule qu'une bande protoplasmique adhérente à la membrane propre.

C. — *Altérations analogues aux grosses lésions rénales produites par intoxication suraiguë (acide chromique).*

B. Fort grossissement (Imm. 1/15, Stiassnie).

Sérum normal. Les cellules des tubes contournés sont gonflées, mais possèdent des granulations protoplasmiques serrées.

Sérum de néphrite. — Tubes droits glomérules : sains.

Tubes contournés. — Le 1er stade, cytolyse périnucléaire et sous la bordure en brosse est très marquée, la cellule est gonflée, il n'existe plus de lumière.

Le 2e stade se retrouve fréquemment ; les cellules ont éclaté complètement, les noyaux sont expulsés, il subsiste dans l'intérieur du tube des réseaux irréguliers fins et élégants, entre lesquels on ne retrouve que de très rares granulations protoplasmiques; souvent il subsiste près de la membrane basale une bande irrégulière protoplasmique encore assez opaque. La bordure en brosse a presque complètement disparu.

Dans le 3e stade : il ne subsiste du tube contourné que la membrane basale circonscrivant un espace rempli de débris des cellules, de débris de noyaux, le tout formant un magma séparé de la membrane basale par un espace clair.

CONCLUSIONS

Le tube contourné du rein, véritable élément noble de l'organe, mérite d'avoir une description spéciale. Son étude a été quelque peu délaissée jusqu'ici par les anatomo-pathologistes aux dépens de celle du glomérule.

Les techniques suivies jusqu'à ce jour en ce qui concerne la fixation et la coloration des tubes contournés sont défectueuses, et celles qui conviennent parfaitement à l'étude du glomérule et des tubes droits sont impropres à celle du tube contourné.

Une seule méthode de fixation et de coloration nous a donné des résultats pleinement satisfaisants ; elle a été, du reste, en grande partie déjà, indiquée par Sauer : fixation par le liquide de van Gehuchten, coloration par l'hématoxyline ferrique et la fuchsine acide ; le corps protoplasmique apparaît en violet, le noyau en noir, la membrane basale et la bordure en brosse en rouge foncé.

Le tube contourné normal, chez le lapin, le cobaye, le chien, comme chez l'homme présente une lumière vide de tout élément, une bordure en brosse constante à éléments nettement distincts, un corps protoplasmique avec noyau et une membrane basale. Les divisions intercellulaires sont invisibles sur un tube contourné normal.

Les variations sécrétoires ne se traduisent exclusivement que par des variations de hauteur du protoplasma cellulaire et de volume de la lumière tubulaire. Les boules de sécrétion, décrites

par certains auteurs à l'intérieur de celles-ci, sont dues à des altérations de fixation.

L'étude anatomo-pathologique du tube contourné doit être pratiquée non seulement *in vivo*, mais encore *in vitro*.

Les altérations cadavériques sont extrêmement précoces ; elles portent principalement sur la bordure en brosse, qui présente au contraire une résistance très grande envers les différents agents lésionnels du rein (toxiques chimiques, végétaux, bactériens).

Le chlorure de sodium agit sur le rein par osmonocivité ; il est possible d'obtenir des solutions réno-conservatrices.

Les corps toxiques provoquent au niveau du tube contourné des lésions qui n'ont pas encore été décrites : lésions aiguës de cytolyse protoplasmique de divers degrés, lésions chroniques d'atrophie tubulaire ou de dilatation avec transformation complète du protoplasma cellulaire.

Les lésions relatées *in vivo* ont été retrouvées *in vitro*. Cependant les toxines bactériennes, qui altèrent fortement *in vivo* le tube contourné, sont sans action *in vitro* ; elles agiraient donc indirectement sur ce dernier.

Les lésions anatomo-pathologiques du tube contourné humain sont identiques à celles retrouvées expérimentalement chez le lapin, le cobaye et le chien.

L'injection de parenchyme rénal est toxique pour l'animal, elle suscite la production de néphrotoxines (autonéphrotoxines, isonéphrotoxines, hétéronéphrotoxines). Leur existence est démontrée par les propriétés lésionnelles qu'elles possèdent vis-à-vis du rein *in vivo* et *in vitro*.

Ces néphrotoxines produites artificiellement chez l'animal par l'injection de substance rénale se retrouvent dans le sérum des animaux atteints de lésions unilatérales ou bilatérales du rein. Une altération unilatérale du rein retentit sur le rein du côté opposé qu'elle lèse, par production de néphrotoxine.

On peut classer les différentes substances possédant un pou-

voir lésionnel sur le tube contourné en osmonocives, indirectement néphrotoxiques et directement néphrotoxiques.

Les lésions rénales de la mère retentissent sur le rein de l'enfant. Nous démontrons la réalité de cette influence héréditaire non seulement par des examens histologiques de reins de fœtus, soit animaux, soit humains, mais encore par l'existence d'une néphrotoxine dans le liquide amniotique.

Le syndrome « débilité rénale » se trouve ainsi expérimentalement et histologiquement démontré.

BIBLIOGRAPHIE

1. **Sauer**, Neue Untersuchungen über das Nierenepithel und sein Verhalten bei der Harnabsonderung. *Arch. f. mikr. Anat.*, Bd. XLVI, 1895.
2. **Renaut**, *Traité d'histologie pratique.*
3. **Omer van der Stricht**, Contribution à l'étude du mécanisme de la sécrétion urinaire. *Comptes rendus*, 27 avril 1891.
4. **Nicolas**, Sur quelques détails relatifs à la morphologie des éléments épithéliaux des canalicules du corps de Wolff. *Comptes rendus de la Société de biologie*, t. V, série VIII, 1888.

   Contribution à l'étude des cellules glandulaires. Les éléments des canalicules du rein primitif chez les mammifères. *Internationale Monatsschrift für Anatomie und Physiologie*, Bd. VIII, 1891, p. 279.
5. **Disse**, Ueber die Veränderungen der Nierenepithelien bei der Sekretion, *Anatomische Hefte*, 1 Abtheilung, Heft V.
6. **Van Gehuchten**, Recherches histologiques de la Ptychoptera contaminata. *La Cellule*, t. VI, 1890.

   Le mécanisme de la sécrétion. *Anatomischer Anzeiger*, 1891, Bd. VI, p. 12.
7. **Théohari**, *Structure fine des cellules glandulaires à l'état pathologique.* Thèse Paris, 1900.
8. **Fischer** (**A.**), Zur Kritik der Fixirungs methoden und der Granula. *Anatomischer Anzeiger*, 1894, Bd. IX, n° 22, p. 678.
9. **Regaud**, Sur les variations de chromaticité des noyaux dans les cellules à fonction sécrétoire. *Bullet. et Mém. de la Soc. biologie*, 11 janvier 1902.
10. **Heidenhain**, Mikropische Beitrage zur Anatomie und Physiologie der Nieren. *Archiv f. mikr. Anat.*, Bd. X, 1874.
11. **Schachowa**, *Untersüchungen über die Nieren.* Inaug. Dissertation. Bern, 1876.
12. **Rothstein**, *Zur Kenntniss des Nierenepithels, Biologiska Foreningens Forhanlingen*, Stockholm, 1891, p. 53.
13. **Théohari**, *Structure fine des cellules glandulaires à l'état pathologique*, Thèse Paris, 1900.
14. **Tribondeau**, *Bulletins et Mémoires de la Soc. de biologie*, 1902-1903, et notes de la *Soc. linn. de Bordeaux*, 1901-1902-1903.
15. **Regaud** et **Policard**, Rein de la lamproie. *Bull. Mém. Soc. biologie*, 28 dé-

cembre 1901, 25 janvier 1902, 1er février, 17 mai; *C. R. Association des anatomistes*, 4e session, Montpellier, 1902.

Rein des Ophidiens, *Soc. biol.*, 14 février 1903, 4 juillet, et *Arch. d'anat. microscopique*, t. VI, fasc. 2 et 3, 1903; *Bibl. anat.*, XI, p. 119.

16. **Policard**, *Étude sur l'élimination par le rein normal des matières colorantes étrangères à l'organisme.* Thèse Lyon, 1903.
17. **Ludwig** und **Zawarykin**, Zur Anatomie der Niere. *Wiener Sitzungsberichte*, Bd. XLVIII, Abt. II.
18. **Schweigger-Seydel**, *Die Nieren der Menschen und der Säugethiere in ihren feinerem Bau*, Halle, 1865.
19. **Krause**, *Handbuch der Anatomie des Menschen*, Bd. I, 1876.
20. **Disse**, Ueber die Veränderung der Nierenepithelien bei der Sekretion. *Anatomische Hefte.* I Abtheilung, Heft V.
21. **Nussbaum**, Fortgesetzte Untersuchungen über die Sekretion der Nieren. *Pflüger's Archiv*, Bd. XVI, 1878, p. 137.
22. **Cornil**, Nouvelles observations histologiques sur l'état des cellules du rein. *Journal de l'anatomie et de la physiologie*, t. XV, 1879, p. 402.
23. **Klein**, Histological notes. *Quarterly Journal of mikroskopical Science*, 1881, p. 231.
24. **Solger**, Beiträge zur Kenntniss der Niere und besonders der Nieren pigmente niederer Wirbelthiere. *Abhandlüng der naturl. Gesellschaft. zür Halle*, 1882.
25. **Renson**, *Contribution à l'embryologie des organes d'excrétion des oiseaux et des mammifères.* Th. Bruxelles, 1883.
26. **Lebedeff**, Zur Kenntniss der feineren Veranderungen der Niere bei der Hamoglobinausscheidüng. *Virchow's Archiv*, Bd. XCI, 1883, p. 267.
27. **Hénérage Gibbes**, Ciliated epithelium in the kidney. *Quarterly Journal of microskopical Science*, 1884, p. 191.
28. **Janosik**, Histologisch- embryologische Untersuchungen über das Uro genitalsystem. *Sitzungsbericht der Akademie der Wissenschaft zu Wien*, Bd. XCI, 1885.
29. **Langhans**, Ueber die entzündlischen Veranderüngen der glomeruli und die acute nephritis. *Virchow's Archiv*, Bd. XCI, 1885, p. 227.
30. **Marchand**, *Tageblatt der Versammlung der Naturforscher in Strassburg*, 1885, p. 422.
31. **Tornier**, Ueber den Burstenbesatz au Drusenepithelien. *Archiv für mikroskopische Anatomie*, Bd. XXVII, 1886, p. 181.
32. **Kruse**, Ein Beitrag zur Histologie der gewündenen Harnkanälchen *Virchow's Archiv*, Bd. CIX, 1887, p. 173; *Ueber Stäbschensäume an Epithelzellen.* Inaugural Dissertation, Berlin, 1888.
33. **Lorenz**, Untersuchungen über den Burstenbesatz und dessen Bedentung an normalen und pathologischen Nieren. *Zeitschrift für klinische Medicin*, Bd. XV, 1889.
34. **Nicolas**, *Soc. biol.* Paris, 1888; *Internationale Monatsschrift für Anatomie und Physiologie*, Bd. VIII, 1891, p. 279.
35. **A. Pettit**, Altérations rénales consécutives à l'injection de sérum de

congre. *Soc. biol.*, 1er mars 1901 ; *Archives internationales de Pharmacodynamie*, 1901.

36. **Gürwitsch**, 1902, Zur Physiologie und Morphologie der Nierenthatigkeit. *Arch. f. die ges. Physiol.*, XCI, p. 71.

37. **Von Nagel**, Ueber die Entwicklung des Urogenital system des Menschen. *Archiv für mikr. Anat.*, Bd. XXXIV, 1885, p. 267 ; Beitrage zur Lehre von der Herkunft des Fruchtwassers. *Archiv für Gynæk.*, Bd. XXXV, 1889, p. 131.

38. **Lumière**, *Archives expérimentales de médecine*, 1903.

39. **Pehu**, De la valeur des cylindres urinaires dans le diagnostic et le pronostic des maladies rénales. *Revue de médecine*, 1899, p. 110.

40. **Rosenthal**, Ueber Albuminurie bei Inanition. *Wochenblatt der Wiener Aerzte*, 1864, p. 365.

41. **Lépine**, l'Albuminurie dyscrasique. *Revue de médecine*, 1884, p. 911.

42. **Lecorché** et **Talamon**, *Traité de l'albuminurie et du mal de Bright*, Paris, 1888, pp. 110 et 111.

43. **Hallion** et **Carrion**, A propos de l'influence de la chlorurémie sur l'albuminurie. Théorie osmotique ; théorie humorale. *Société de biologie*, 14 nov. 1903.

44. **Linossier** et **Lemoine**, Note sur l'action néphrotoxique des injections de sérums normaux. *Soc. biologie*, 25 avril 1903.

45. **Claude**, *Essai sur les lésions du foie et des reins déterminées par certaines toxines*. Th. Paris, 1877.

46. **Castaigne** (**J.**) et **Rathery** (**F.**), Lésions expérimentales du rein. *Arch. Méd. exp. et anat. path.*, sept. 1902.

47. **Chauffard** (**A.**). et **Gouraud** (**F.-X.**), Néphrite syphilitique secondaire suraiguë terminée par la mort malgré le traitement mercuriel. *Presse médicale*, 5 juillet 1902.

48. **Achard** et **Paisseau**, Injection saline massive suivie de mort. *Soc. méd. hôp.*, 4 déc. 1903. Altérations cellulaires produites par les grandes injections de solutions hypotoniques et hypertoniques. *Soc. biol.*, 1er avril 1904.

49. **Castaigne** (**J.**). et **Rathery** (**F.**), Étude expérimentale des solutions de chlorure de sodium sur l'épithélium rénal. *Semaine médicale*, 23 sept. 1903, et *Arch. de méd. expér.*, sept. 1903.

50. **Lindemann**, Néphrotoxines. *Annales Institut Pasteur*, février 1900.

51 **Nefedieff**, Néphrotoxines. *Annales de l'Institut Pasteur*, janvier 1901 ; *Semaine médicale*, 1901, 205. Sérum. Néphrotoxine.

52. **Schultze**, *Deut. Med. Woch.*, 1900, n° 27.

53. **Bierry**, Académie des sciences, mai 1901. — *Soc. biol.*, 19 juillet 1902. *Acad. Sciences*, 6 avril 1903.

54. **Castaigne** et **Rathery**, *Soc. biologie*, mai 1902 ; *Presse médicale*, 1902.

55. **Ascoli** et **Figari**, *Berliner klinische Wochenschrift*, n° 24, 16 juin 1902 ; n° 24, 7 juillet 1902.

56. **Albarran** et **Bernard**, *Archives expérimentales de médecine*, janvier 1903.

57. **Hulot** et **Ramond**, Dégénérescences expérimentales spéciales du foie et des reins d'origine cytolytique. *Soc. biol.*, 21 déc. 1901.
58. **Dubois** (**Raphaël**), Antitoxine rénale et albuminurie. *Soc. biol.*, 28 février 1903.
59. **Renaut**, Pouvoir sécrétoire et signification glandulaire des épithéliums des tubes contournés du rein et valeur thérapeutique de leurs préproduits solubles dans l'eau. *Bulletin de l'Académie de médecine*, 22 déc. 1903.
60. **Tarruella**, *Congrès*. Paris, 1900. Opothérapie rénale.
61. **Capitan**, Un cas d'urémie grave guérie par l'extrait de rein en injections sous-cutanées. *Soc. biol.*, 9 janvier 1904.
62. **Rondat** et **Charrier**, *Journal de médecine de Bordeaux*, 1904.
63. **Page** et **Dardelin**, Traitement des néphrites par la maceratio renalina porci. *Presse médicale*, 21 déc. 1904.
64. **Guyon**, *Annales des maladies des org. gén.-urin.*, mars 1892, p. 161 ; *Semaine médicale*, 1892, p. 97.
65. **Israël**, *Chirurgische Klinik der Nierenkrankheiten*. Berlin, 1901.
66. **Tuffier**, *Études expérimentales sur la chirurgie urinaire*. Paris, 1889.
67. **Maron**, *Des lésions du rein produites par l'oblitération expérimentale de l'artère rénale*. Thèse Paris, 1885.
68. **Bertensohn**, *Boln. Gaz. Botk.*, 1900, nos 26 et 27.
69. **Castaigne** (**J.**) et **Rathery** (**F.**), Ligature unilatérale de l'artère rénale, de l'uretère ou du pédicule. Accidents consécutifs, lésions du rein opposé. *Soc. biol.*, 21 déc. 1901.
70. **Castaigne** (**J.**) et **Rathery** (**F.**), Néphrites primitivement unilatérales et lésions consécutives de l'autre rein. *Semaine médicale*, 20 août 1902.
71. **Anzilotti**, *Clinica moderna*, 11 fév. 1903. Recherches sur les modifications produites dans le rein opposé dans le cas de ligature unilatérale de l'uretère ou de l'artère rénale et dans la néphrectomie.
72. **Gigon**, Recherches sur l'ischurie. Physiologie pathologique. *Union médicale*, 19 et 21 juin 1858.
73. **Poirier**, Sur quelques phénomènes consécutifs aux injections urétérales. *Comptes rendus et Mém. Soc. biol.*, 18 juillet 1891, p. 585.
74. **Tuffier**, Étude clinique et expérimentale de l'hydronéphrose. *Ann. méd. org. gén.-urin.*, janvier 1894.
75. **Huber**, *Recherches physiologiques sur la résorption rénale*. Thèse Paris, 1895.
76. **Lindemann**, *Centralblatt für allg. Path.*, XI, p. 308, 1900.
77. **Hobbs** (**J.**), Néphrite expérimentale chez le cobaye par injection de sérum d'urémique. *Presse médicale*, 1901, 153.
78. **Charrin**, *Semaine médic.*, 1902, p. 413.
79. **Charrin**, **Delamarre** et **Moussu**, Sur la transmission expérimentale des tares morbides acquises. *Acad. des sciences*, juillet 1902.
80. **Delamarre**, Th. Paris, 1903.
81. **Nattan-Larrier**, Th. Paris, 1901.
82. **Castaigne** (**J.**) et **Rathery** (**F.**), Du rôle de l'hérédité en pathologie rénale. *Semaine médicale*, 9 nov. 1904.

Planche I

(Extraite des *Archives de médecine expérimentale*)

Fig. 1. — Coupe d'un rein normal de lapin dont les fragments ont séjourné une demi-heure dans un liquide salé congelant à — 0°,78.

Imm. 1/15.

Fig. 2. — Coupe d'un rein normal de lapin dont les fragments ont séjourné une demi-heure dans un liquide salé congelant à — 0°,40.

Exp. 253 : Imm. 1/15.

Fig. 3. — Coupe d'un rein normal de lapin dont les fragments ont séjourné trois quarts d'heure dans du sérum provenant d'un homme convalescent de néphrite scarlatineuse ; le point cryoscopique de ce sérum était de — 0°,60 et a été ramené à — 0°,78.

Exp. 337 : Imm. 1/15.

Fig. 4. — Coupe d'un rein normal de cobaye dont les fragments ont séjourné une demi-heure dans du sérum de lapin normal dont le point cryoscopique a été ramené à — 0°,78.

Exp. 363 : Imm. 1/15.

Fig. 5. — Coupe d'un rein normal de lapin dont les fragments ont séjourné trois quarts d'heure dans du sérum humain provenant d'un sujet normal ; le point cryoscopique de — 0°,52 fut ramené à — 0°,78.

Exp. 337 : Imm. 1/15.

Fig. 6. — Coupe d'un rein normal de cobaye dont les fragments ont séjourné une demi-heure dans du sérum néphrotoxique de lapin traité par des injections de rein de cobaye ; le point cryoscopique avait été ramené à — 0°,78.

Exp. 363 : Imm. 1/15.

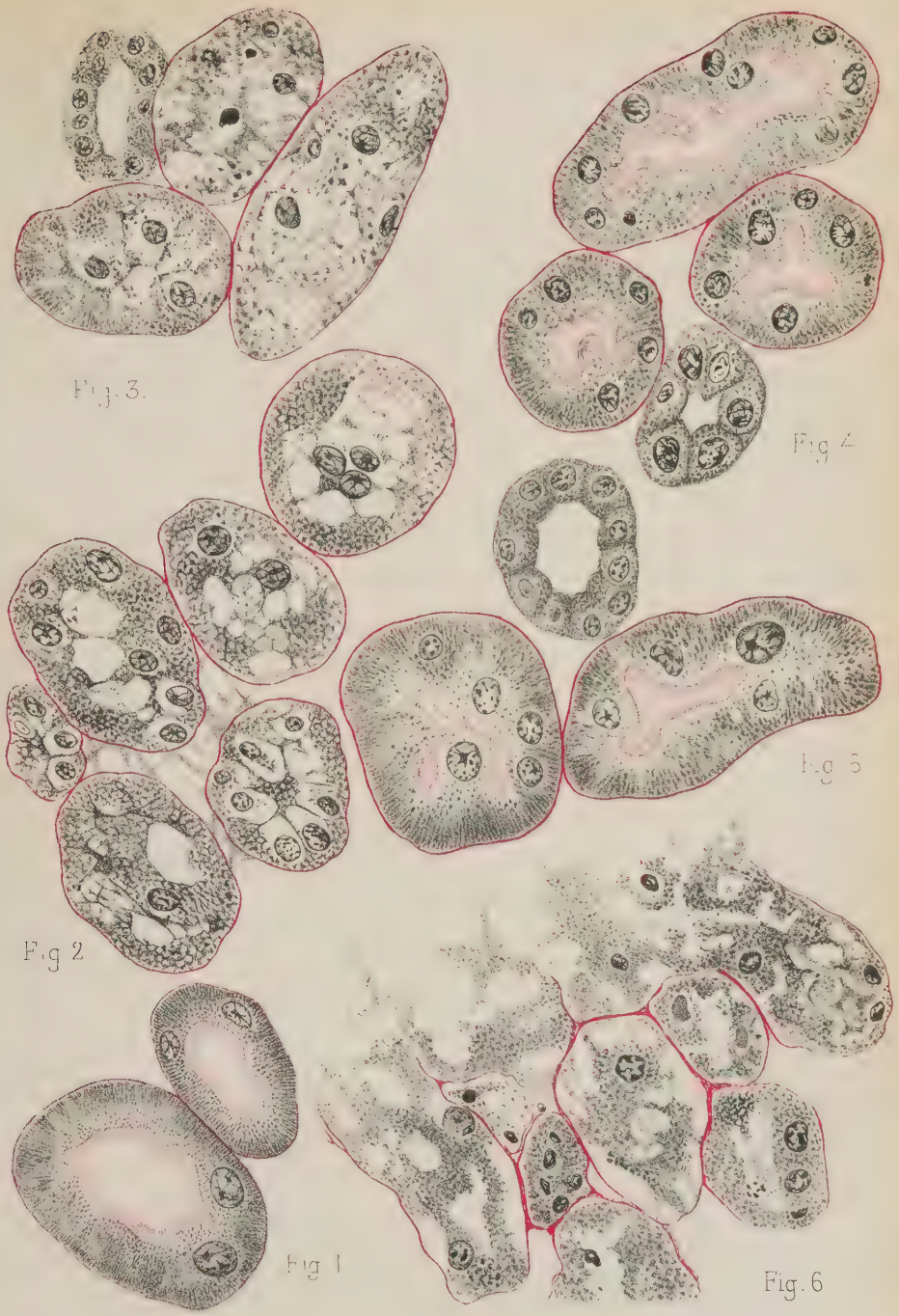

K. Wagner, del. Karmanski, lith.

Imp. L. Lafontaine, Paris.

Planche II

Fig. 1. — Coupe d'un rein normal dont les fragments ont séjourné une demi-heure dans une solution de NaCl congelant à $\Delta = -1^{\circ},08$.

Exp. 253 : Imm. 1/15.

Fig. 2. — Tubes contournés d'un rein de lapin traité par des injections répétées de solution de NaCl à 12/1000.

Exp. 389 : Imm. 1/15.

Fig. 3. — Tubes contournés du rein d'un lapin dont l'uretère du rein opposé a été lié (lésions aiguës).

Il existe dans cette coupe trois tubes à peu près sains et trois tubes présentant des lésions de cytolyse protoplasmique au 2e degré.

Exp. 409 : Imm. 1/15.

Fig. 4. — Coupe du rein d'un lapin dont l'uretère du rein opposé a été lié (lésions chroniques).

On note surtout de la dilatation tubulaire avec transformation complète de la structure protoplasmique de la cellule et disparition de la brosse. Les deux tubes contournés situés au centre de la plaque de sclérose commencent à s'atrophier en se déformant.

Exp. 174 : Imm. 1/15.

Fig. 5. — Rein lésé d'embryon de lapin dont la mère a reçu des injections intra-péritonéales de rein de cobaye.

Lésions de cytolyse protoplasmique du 1er et 2e degré.

Exp. 431 : Imm. 1/15.

K. Wagner, del.

V. Roussel, lith

Imp. L. Lafontaine, Paris.

Planche III

Fig. 1. — Tubes contournés normaux du rein chez l'homme.

Exp. 206: Imm. 1/15.

Fig. 2. — Tubes contournés de rein de lapin traité par des injections de sublimé à doses moyennes (lésions aiguës).

Les trois tubes du haut présentent des lésions de cytolyse protoplasmique du 2e degré.

Les deux tubes du bas : cytolyse protoplasmique du 3e degré.

Exp. 125: Imm. 1/15.

Fig. 3. — Rein de lapin traité par des injections de sublimé à faible dose (lésions chroniques).

Les tubes contournés entourés par le tissu de sclérose sont déformés, plus ou moins atrophiés ; on peut au milieu de la préparation constater un tube très atrophié.

Exp. 338: Imm. 1/15.

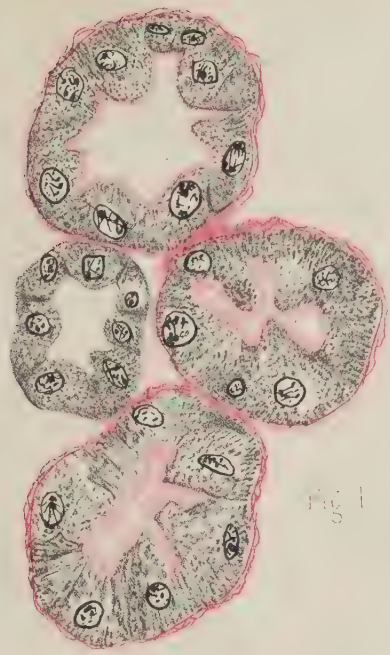

Fig 1

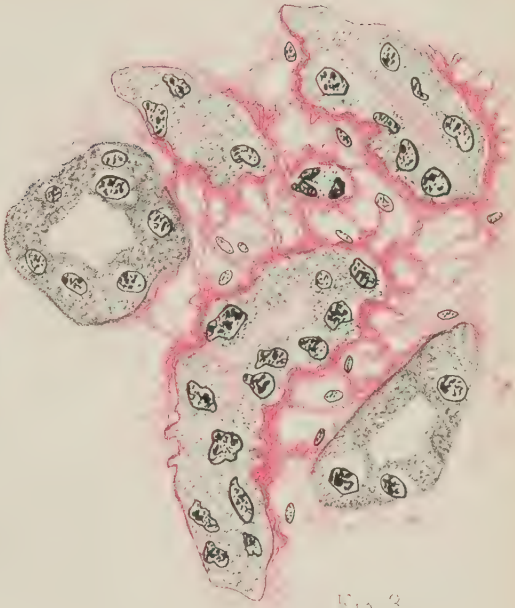

Fig 3.

Fig 2

K. Wagner

V. Roussel, lith.

Imp. L. Lafontaine, Paris.

Planche IV

Fig. 1. — Rein de cobaye traité par des injections de sérum hétéronéphrotoxique de lapin. Lésions de cytolyse protoplasmique par îlots (trois îlots clairs composés chacun de deux tubes dont l'aspect tranche nettement sur les tubes voisins).

Exp. 121 : Obj. 8 (Stiassnie).

Fig. 2. — Rein de lapin traité par des injections de sérum isonéphrotoxique de lapin.

Un des tubes contient un cylindre; le tube contourné du haut est peu altéré ; les trois tubes inférieurs présentent des lésions de cytolyse protoplasmique du 2e degré. Il existe déjà un début de sclérose.

Exp. 348 : Imm. 1/15.

Fig. 3. — Rein de lapin traité par des injections intra-péritonéales répétées de rein de cobaye (lésions chroniques).

Dilatation tubulaire avec transformation de l'épithélium des tubes contournés ; les brosses font défaut dans certains tubes, dans d'autres elles sont agglomérées par paquets. Cylindres.

Exp. 296 : Imm. 1/15.

Fig. 4. — Tubes contournés d'un rein de lapin traité par des injections de sublimé à dose massive.

Cette figure représente à un grossissement plus considérable les îlots des tubes contournés de la figure 1 de la planche V qui sont très altérés.

Exp. 179 : Imm. 1/18.

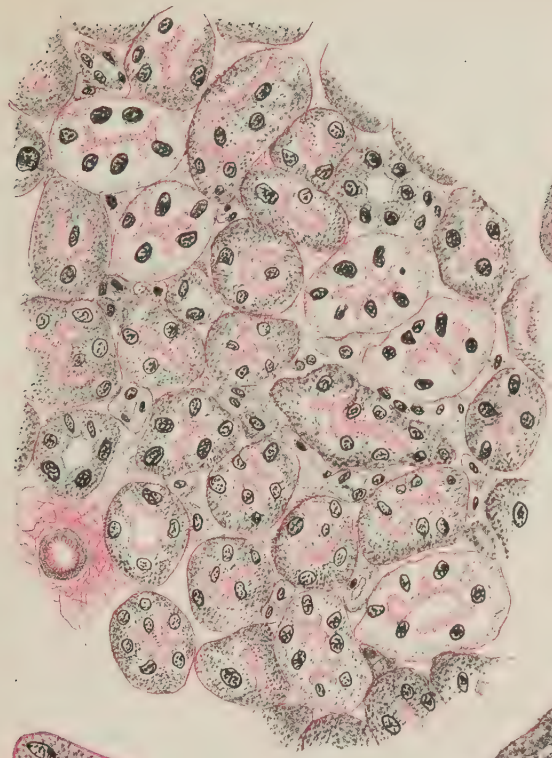

Fig. 1

Fig. 2

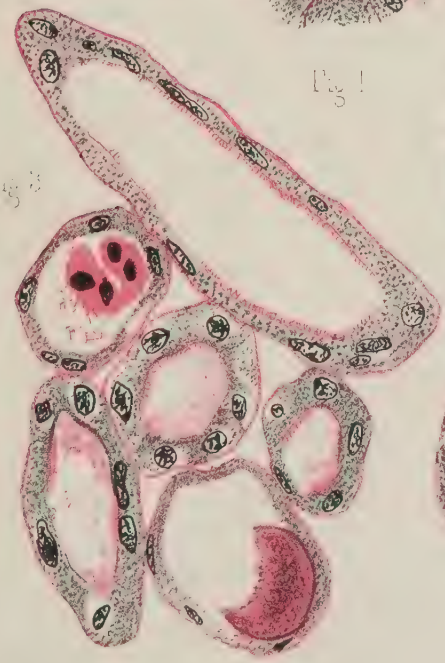

Fig. 3

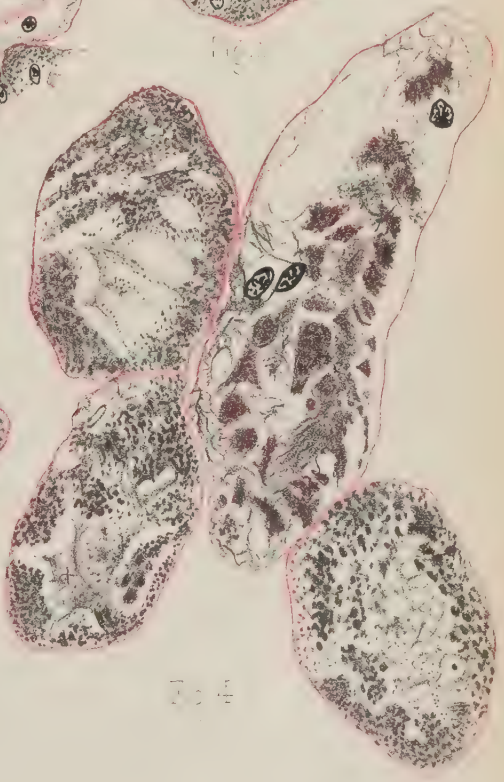

Fig. 4

V. Roussel, lith.

Imp. L. Lafontaine, Paris

Planche V

Fig. 1. — Rein de lapin traité par des injections de sublimé à dose massive. Lésions insulaires ; à côté de tubes contournés très altérés, il en est d'autres paraissant absolument sains.

C'est la même coupe que celle représentée par la figure 4 de la planche IV, mais à un grossissement plus faible.

Exp. 179 : Obj. 8 (Stiassnie).

Fig. 2. — Fragments de reins de cobaye ayant séjournés dans la cavité péritonéale du lapin pendant 15 jours (picro-carmin).

Obj. 8 (Stiassnie).

Fig. 3. — Même coupe que la figure 2, mais examinée en un autre point et à un plus fort grossissement.

Imm. 1/15.

Fig. 1.

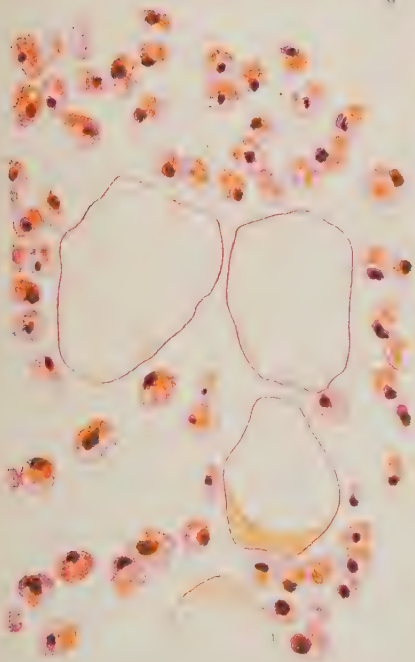

Fig. 3.

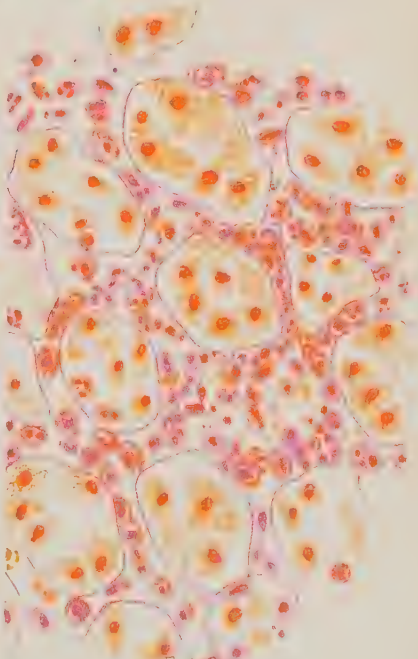

Fig. 2.

K. Wagner, del. V. Roussel, lith.

Imp. L. Lafontaine, Paris.

Planche VI

Fig. 1. — Coupe d'un rein de lapin traité par des injections intra-péritonéales répétées de rein de cobaye (lésions chroniques) : type de l'atrophie tubulaire : quelques tubes contournés, enserrés par le tissu de sclérose, commencent à prendre une forme irrégulière au niveau des plaques de tissu conjonctif ; certains tubes contournés sont si atrophiés qu'on ne les reconnaît plus que grâce à leur bordure en brosse, parfois réduite à un point.

Exp. 281 : Obj. 8 (Stiassnie).

Fig. 2. — Rein d'embryon humain au 2e mois.

Imm. 1/18.

Fig. 3. — Néphrite syphilitique chez l'homme.

Imm. 1/18.

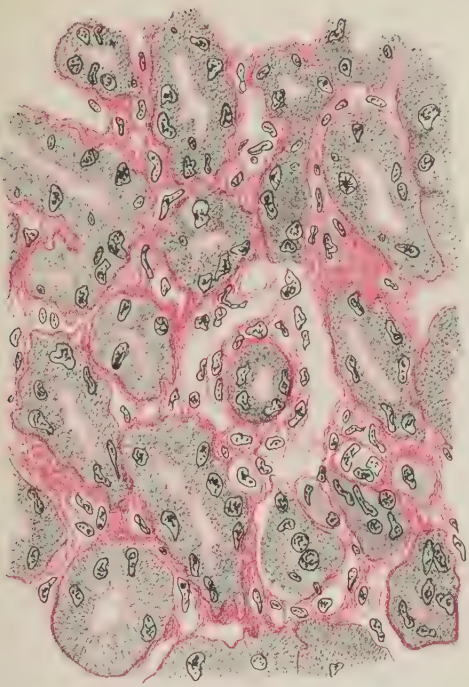

Fig. 1

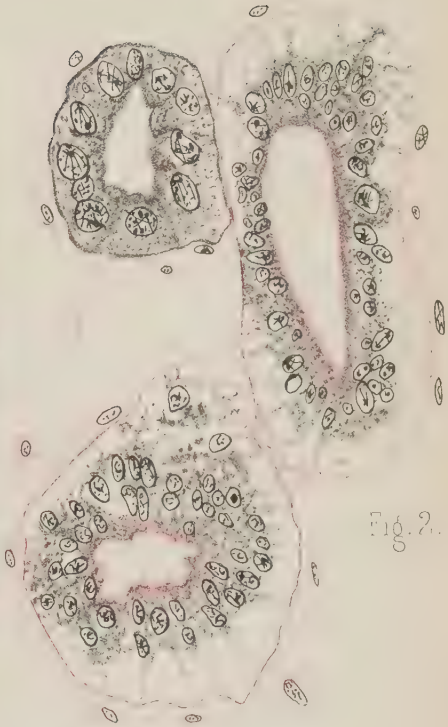

Fig. 2.

Fig. 3.

K. Wagner, del.

V. Roussel, lith.

Imp. L. Lafontaine, Paris.

Planche VII

(Extraite des *Archives de médecine expérimentale*)

Fig. 1. — Rein normal de fœtus de cobaye de 4 centimètres.

Exp. 419 : Imm. 1/15.

Fig. 2. — Rein de jeune cobaye âgé de un mois dont la mère a été traitée par des injections sous-cutanées de rein de cobaye.

Lésions chroniques des deux types : dilatation tubulaire avec transformation de la structure protoplasmique de la cellule, chute progressive de la brosse et formation de cylindre; atrophie du tube contourné.

Exp. 398 : Imm. 1/15.

Fig. 3. — Rein de jeune lapin âgé de un mois dont la mère a été traitée par des injections intra-péritonéales de rein de cobaye.

Ilots de tubes contournés présentant des lésions de cytolyse protoplasmique du 2e degré au milieu d'autres tubes contournés paraissant sains.

Exp. 356 : Imm. 1/15.

Fig. 2.

Fig 1

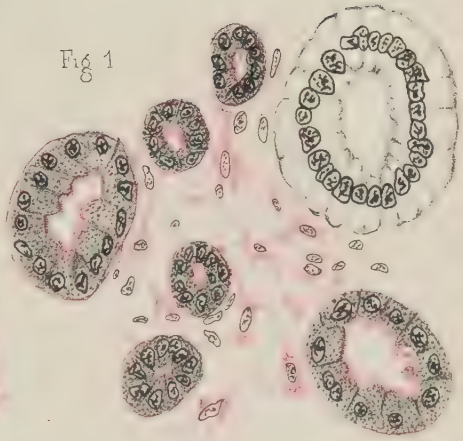

Fig. 3.

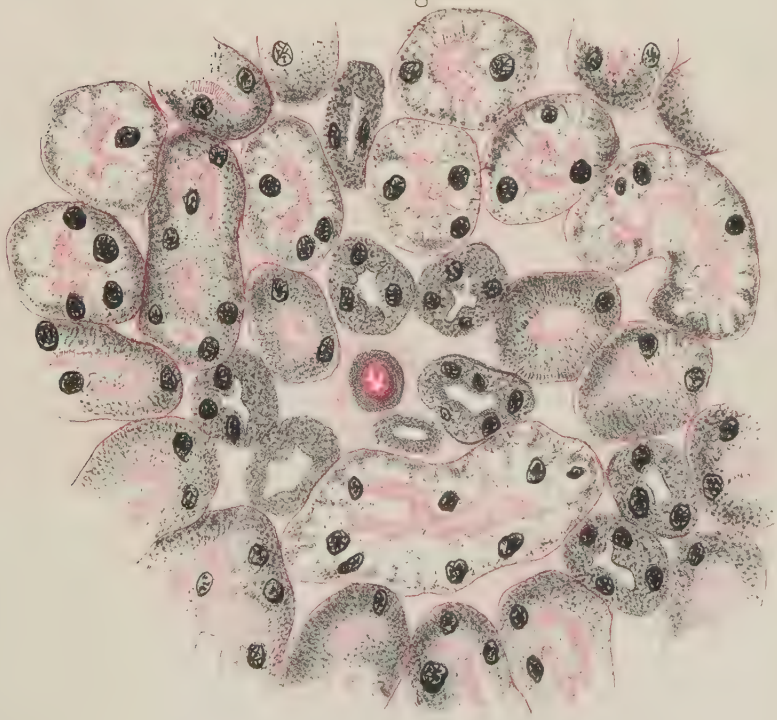

K. Wagner, del. Imp. L. Lafontaine, Paris. V. Roussel, lith.

Planche VIII

(Extraite des *Archives de médecine expérimentale*)

Fig. 1. — Coupe d'un rein de cobaye ayant séjourné une demi-heure dans le liquide amniotique d'une lapine pleine traitée par des injections intrapéritonéales de rein de cobaye.

Exp. 433 : Imm. 1/15.

Fig. 2. — Rein de nouveau-né humain. Lésions nettes de sclérose.

Imm. 1/15.

Fig. 3. — Coupe d'un rein de cobaye ayant séjourné une demi-heure dans le liquide amniotique d'une lapine normale.

Exp. 421 : Imm. 1/15.

Fig. 1

Fig. 2.

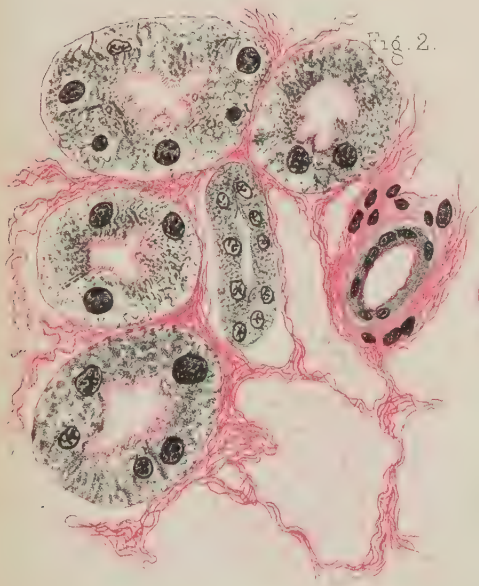

Fig. 3

K. Wagner, del. Imp. L. Lafontaine, Paris. V. Roussel, lith.

TABLE DES MATIÈRES

INTRODUCTION . . . . . Pages 7

CHAPITRE PREMIER. — **Technique histologique** 11

§ 1. — *Des différents procédés de technique en usage pour l'étude du tube contourné du rein donnant des résultats défectueux* 11

Préparations chromiques. Alcool 12

Formol. Acide picrique. Sublimé 13

Acide osmique 15

Conclusion 18

§ 2. — *Description de la technique générale* 19

Fixation 19

Inclusion. Montage des coupes. 20

Colorations 21

CHAPITRE II. — **Le tube contourné normal chez l'animal** 24

§ 1. — *Le tube contourné chez l'animal adulte.* 24

Structure du tube contourné. 24

Variétés de structure 27

Variations physiologiques dans l'aspect du tube contourné . . 29

§ 2. — *Le tube contourné de l'embryon* 32

§ 3. — *La bordure en brosse* 33

Technique. 35

Structure normale. 35

Anatomie comparée 36

Rapports avec la sécrétion rénale 37

Bordure en brosse dans la vie fœtale 38

Bordure en brosse dans les reins pathologiques 38

Rôle physiologique de la bordure en brosse 39

CHAPITRE III. — **Le tube contourné normal chez l'homme** . . . 41

§ 1. — *Le tube contourné normal chez l'homme adulte* 42

Pages

§ 2. — *Le tube contourné normal chez l'embryon humain et le nouveau-né.* 44

CHAPITRE IV. — **Lésions expérimentales du tube contourné** . . 47

§ 1. — *Des procédés d'étude* 47
I. — Procédé d'étude *in vivo.* 49
Étude histologique des tubes contournés 49
Causes d'erreur à éviter lors du prélèvement des pièces . . . 49
Altérations cadavériques 51
Recherche des troubles morbides durant la vie de l'animal en expérience 53
Poids 54
Urines 54
Albumine 55
Examen histologique des urines 56
Troubles fonctionnels 57
II. — Procédé d'étude *in vitro* 57
§ 2. — *Action du chlorure de sodium sur le tube contourné.* 60
I. — Étude *in vivo* 60
II. — Étude *in vitro* 62
III. — Déductions de physiologie normale et pathologique tirées de l'action de NaCl sur le parenchyme rénal. 68

§ 3. — *Action de diverses substances toxiques, chimiques, végétales, bactériennes, sur le tube contourné.* 70
I. — Étude *in vivo.* 72
Lésions aiguës 72
Lésions chroniques 75
II. — Étude *in vitro* de l'action du toxique en solution sur le tube contourné 80
Substances chimiques 80
Toxines microbiennes 81

CHAPITRE. V. — **Étude anatomo-pathologique du tube contourné humain** 83

§ 1. — *Altérations cadavériques* 83

§ 2. — *Lésions anatomo-pathologiques du tube contourné humain.* . 85
Lésions aiguës 86
Lésions chroniques 88

§ 3. — *De l'influence du chlorure de sodium sur le tube contourné humain* 89

CHAPITRE VI. — **Des néphrotoxines** 93

I. — TOXICITÉ DE L'ÉMULSION RÉNALE 96
Procédés opératoires. 96

Pages

§ 1. — *Résorption du tissu rénal* 99

§ 2. — *Étude de la toxicité du tissu rénal* 104

Toxicité du rein d'un animal injecté à un animal d'une autre espèce 104

Toxicité du rein provenant d'un animal d'une espèce pour un autre animal de la même espèce 108

Toxicité pour l'animal de son propre rein préalablement enlevé par néphrectomie et réintroduit dans sa cavité péritonéale. . 109

II. — Les néphrotoxines provoquées artificiellement par l'injection a l'animal de parenchyme rénal. 110

§ 1. — *Étude in vivo des sérums néphrotoxiques* 110

A. Action du sérum normal sur le tube contourné 110

Symptômes morbides 111

Étude histologique 112

B. Action des sérums néphrotoxiques sur le tube contourné . . 113

1° Sérums hétéronéphrotoxiques 113

Symptômes morbides 114

Lésions histologiques 116

2° Sérums isonéphrotoxiques 118

Symptômes morbides 119

Lésions histologiques. 120

3° Sérums autonéphrotoxiques. 120

Symptômes morbides 121

Lésions histologiques 121

§ 2. — *Étude in vitro des sérums néphrotoxiques* 122

Action *in vitro* du sérum néphrotoxique de lapin sur le rein de lapin. Sérum isonéphrotoxique 126

Action *in vitro* du sérum néphrotoxique de lapin sur le rein de cobaye. Sérum hétéronéphrotoxique 128

Conclusions 130

III. — Les néphrotoxines fabriquées spontanément dans l'organisme par le rein malade 131

§ 1. — *Lésions unilatérales du rein. État du rein opposé* 132

Symptômes morbides 132

Lésions histologiques 138

Pathogénie des lésions. 140

§ 2. — *Propriétés néphrotoxiques du sérum des animaux atteints de lésions rénales* 146

A. Étude *in vivo* des sérums 147

Lésions unilatérales du rein. 147

Lésions bilatérales 150

B. Étude *in vitro* des sérums 151

Pages

Ligature unilatérale de l'uretère. Néphrectomie unilatérale. Étude des propriétés toxiques du sérum *in vitro* 151
Néphrites bilatérales. 154
IV. — Des néphrotoxines en pathologie humaine. 157
Étude des sérums des malades atteints de néphrites 158
Lésions unilatérales du rein. Altération du rein opposé . . . 162

Chapitre VII. — **Lésions du tube contourné, héréditairement transmises** 164

§ 1. — *Lésions héréditaires expérimentales* 164
I. Étude *in vivo* des lésions transmises congénitalement. . . . 165
Symptômes observés. 166
Examen histologique 166
II. Étude *in vitro* des liquides amniotiques. 169

§ 2. — *Lésions héréditaires du tube contourné chez l'homme* 171

PIÈCES JUSTIFICATIVES. — EXPÉRIENCES

I. — Étude du tube contourné chez l'animal.

A. — *Lésions expérimentales du tube contourné. Poisons chimiques. Toxines bactériennes* 176
1° Étude *in vivo* de l'action des différents toxiques. 176
2° Étude *in vitro* de l'action des différents toxiques. 178
a) Action du chlorure de sodium *in vitro* sur l'épithélium rénal. 180
b) Action de différents toxiques chimiques *in vitro* sur l'épithélium rénal. 183

B. — *Expériences sur les néphrotoxines* 187
1° Injection au lapin de reins de cobaye. 187
2° Injection au cobaye de reins de lapin 190
3° Injection au lapin de reins d'un autre lapin 190
4° Néphrectomie unilatérale. Réinjection intra-péritonéale à l'animal de son propre rein 191
5° Injection au lapin de sérum normal de lapin 192
Sérums néphrotoxiques 193
a) Étude *in vivo* du sérum néphrotoxique 193
Sérum hétéronéphrotoxique 193
Sérum isonéphrotoxique 194
Sérum autonéphrotoxique. 195
b) Étude *in vitro* du sérum néphrotoxique. 196
Lésions unilatérales du rein. 198
Ligature unilatérale de l'uretère chez le lapin 198
Ligature unilatérale de l'artère rénale chez le lapin 199

Pages

Ligature en masse unilatérale du pédicule rénal chez le lapin. 200
Néphrectomie unilatérale chez le lapin. 201
Lésions diverses unilatérales du rein chez le lapin et le cobaye. 202
Lésions unilatérales toxi-infectieuses chez le lapin 202
Lésions du rein unilatérales chez le chien 203

C. — Lésions congénitales du rein. 207

Étude du rein normal du fœtus. 207
Transmission héréditaire de lésions expérimentales du rein. . 208
Étude *in vitro* du liquide amniotique normal. 213
Néphrotoxicité du liquide amniotique d'une lapine traitée par des injections de rein de cobaye 214

II. — **Étude du tube contourné humain.**

Lésions histologiques du rein humain 218
Pneumonie 218
Néphrite syphilitique secondaire 218
Pyélonéphrite 219
Hydronéphrose 219
Pyélonéphrite 219
Cancer du rein 219
Toxicité *in vitro* du sérum humain en cas de néphrite. 220

Conclusions. 220

Index bibliographique 223

. 227

Vu :
Le Président,
DEBOVE.

Vu :
Le Doyen,
DEBOVE.

Vu et permis d'imprimer :
Le Vice-Recteur de l'Académie de Paris,
LIARD.

13-12-04. — Tours, imp. E. Arrault et Cie.

THÈSE

POUR

LE DOCTORAT EN MÉDECINE